




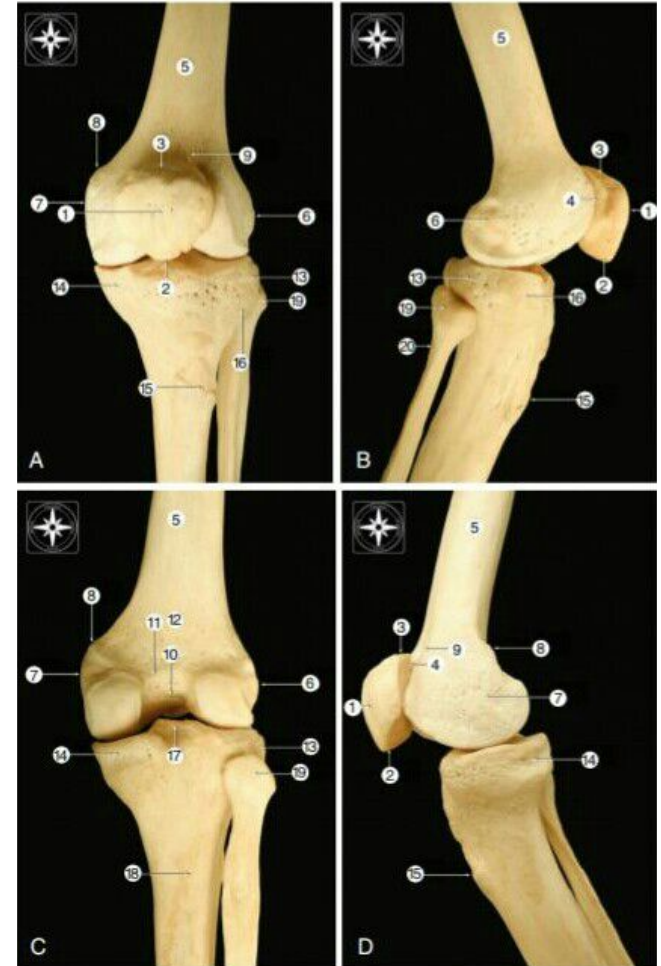
Imagenología de Rodilla

Dr. Carlos Suero

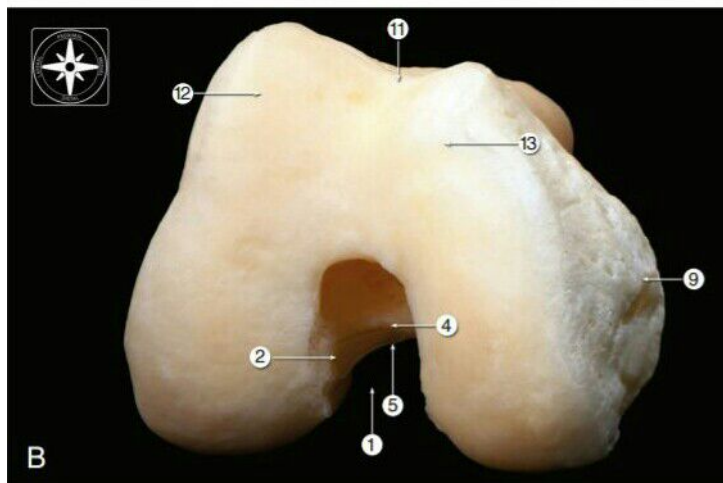
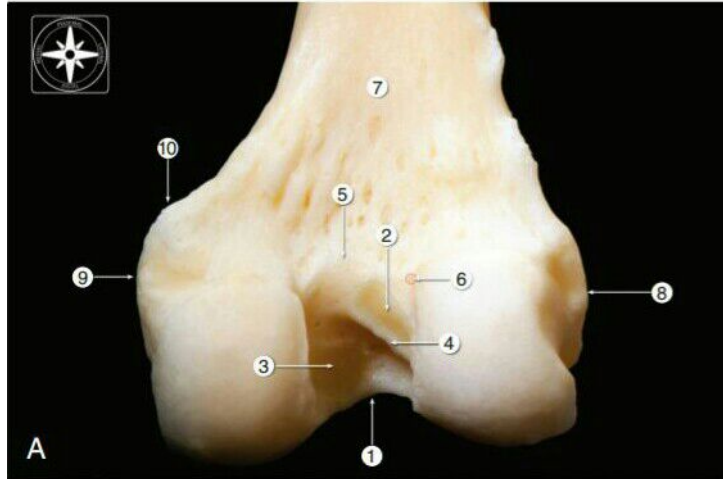
- 
- La rodilla es una articulación muy importante dentro del organismo por su función en la marcha y en la posición estática de bipedestación.
 - Junto con el hombro, columna y pies son las articulaciones de mayor consulta en policlínica.
 - Es una articulación intermedia entre la cadera y el cuello de pie, por lo tanto para entender la rodilla es fundamental el estudio paralelo de la cadera y el cuello de pie, ya que ambos pueden influir en la movilidad de la rodilla y sus patologías.

Anatomía de rodilla

- Para entender la rodilla es fundamental conocer la anatomía y la biomecánica de ella
- Anatómicamente la rodilla esta formada por tres huesos que participan activamente en la biomecánica y un hueso (peroné) que no tiene actividad en

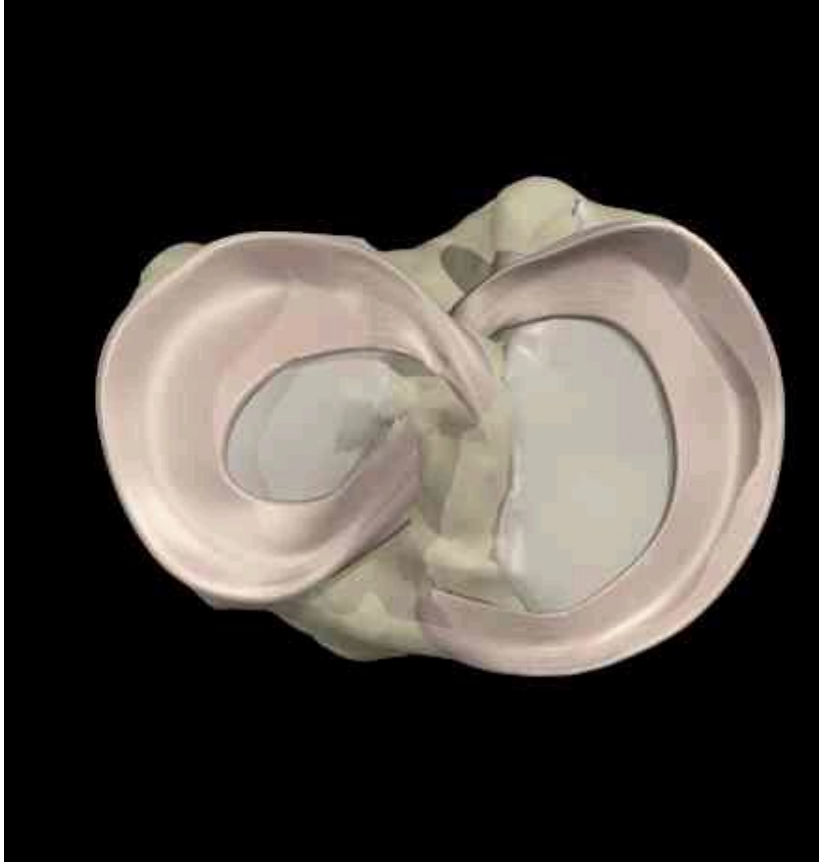

Anatomía fémur distal



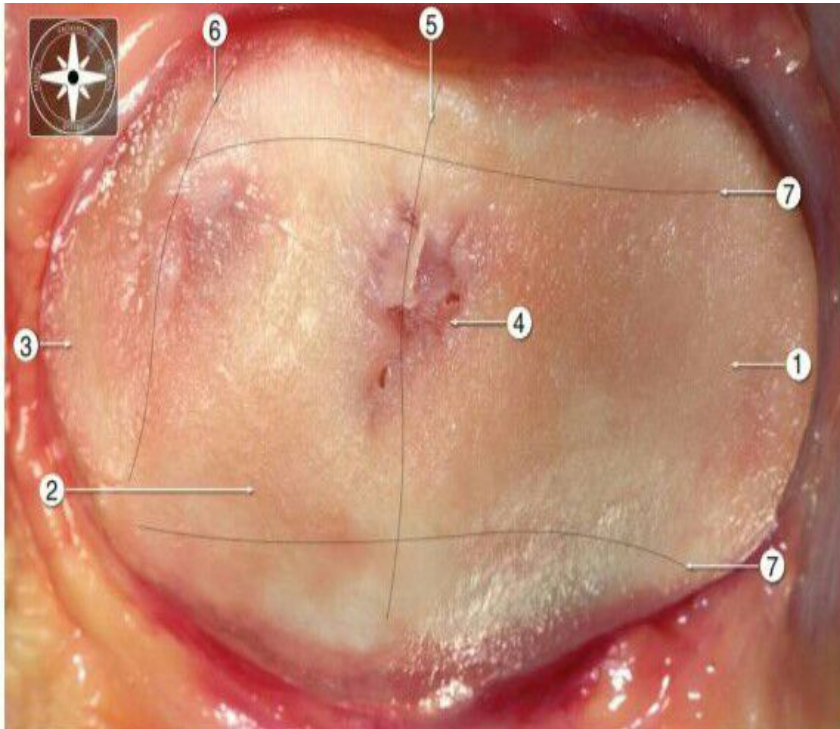
- Vista posterior de zona intercondilea en extensión
- Vista distal de fémur en 90° de flexión de rodilla donde vemos la escotadura intercondilea. Por encima las superficies de la tróclea femoral.

Tibia – vista superior



- Pláttillo tibial interno es más ancho y de superficie más plana
- Pláttillo tibial externo es más angosto y de superficie convexa.

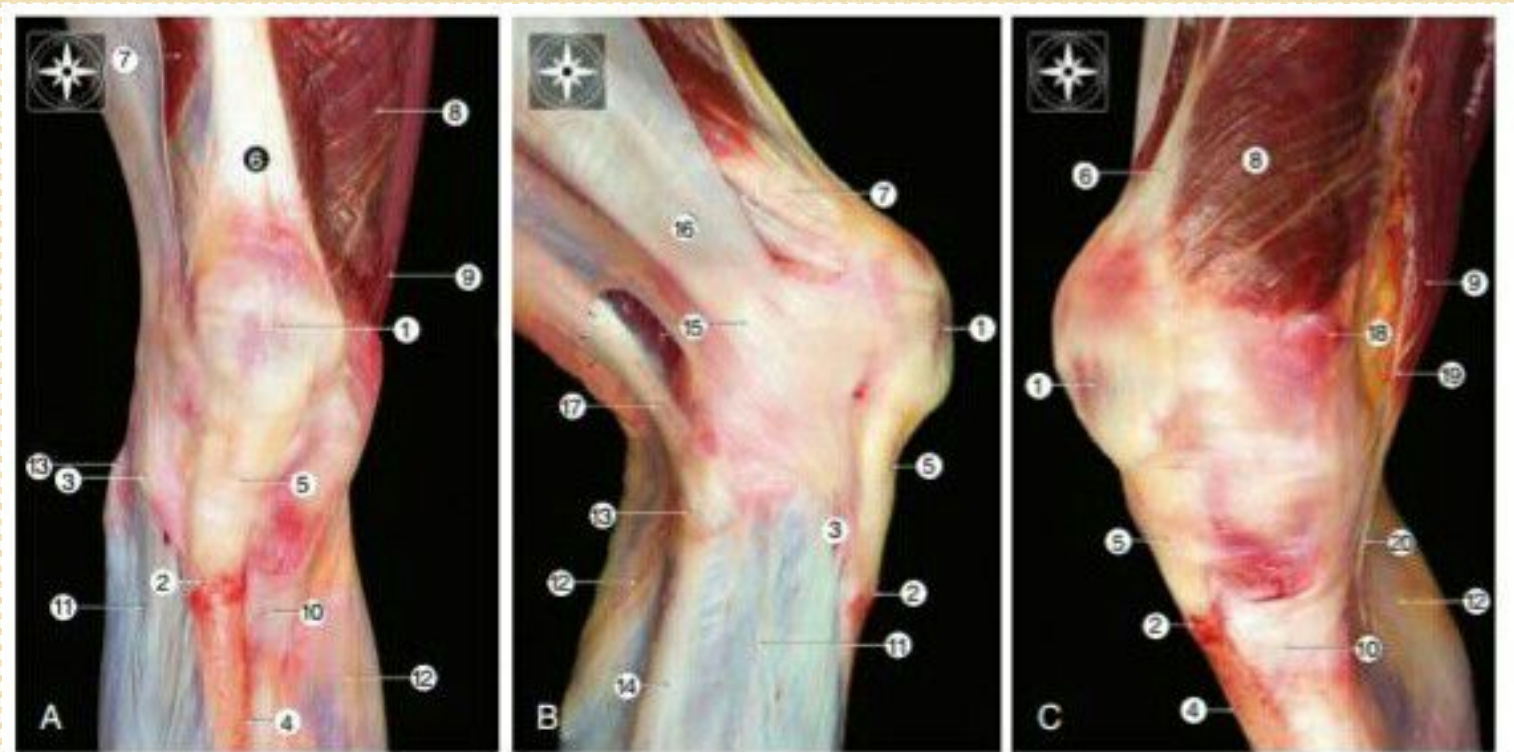Anatomía – vista posterior de la rotula



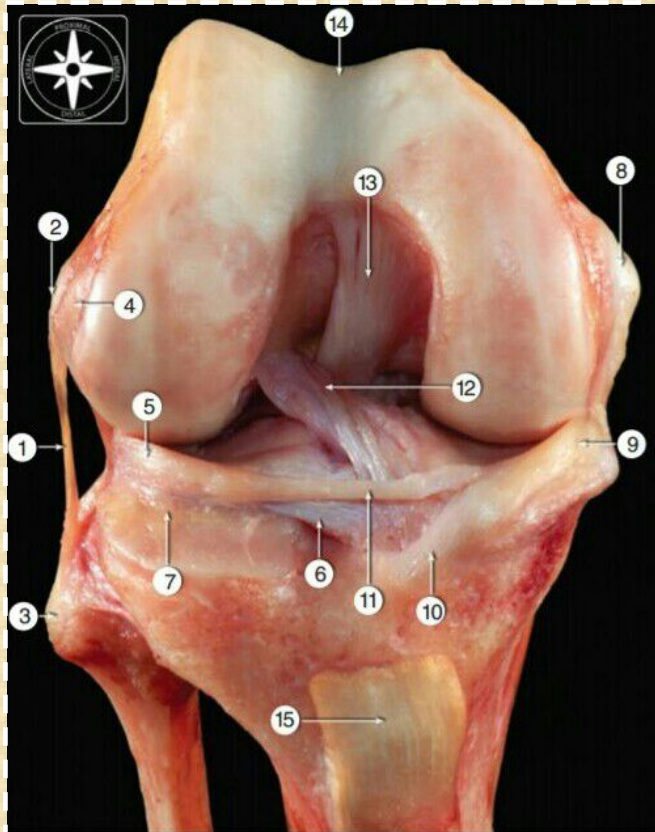
- Lo importante a destacar que la superficie postero externa articular es 2/3 parte de la superficie articular de la rotula

Medios de unión

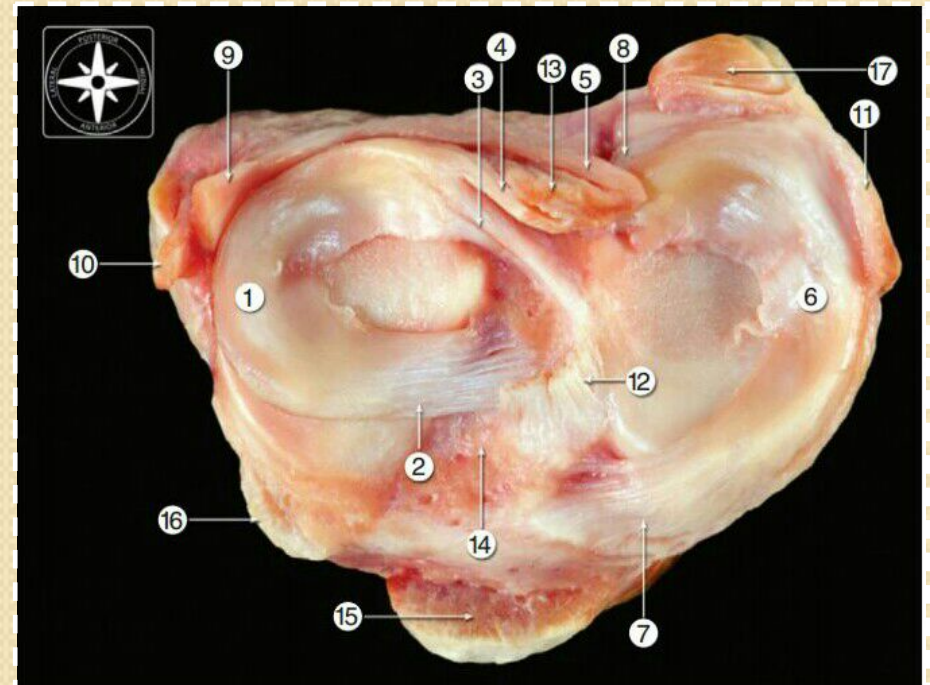
- A su vez esos huesos están unidos por elementos de fijación pasiva (ligamentos) y de fijación activa (músculos)



Ligamentos cruzados y colaterales



Meniscos



- **No nos olvidemos de los meniscos ya que también participan de la biodinámica de la rodilla dividiendo la cavidad articular en una zona cóndilo meniscal (flexoextensión) y en una zona menisco tibial (traslación y rotación)**

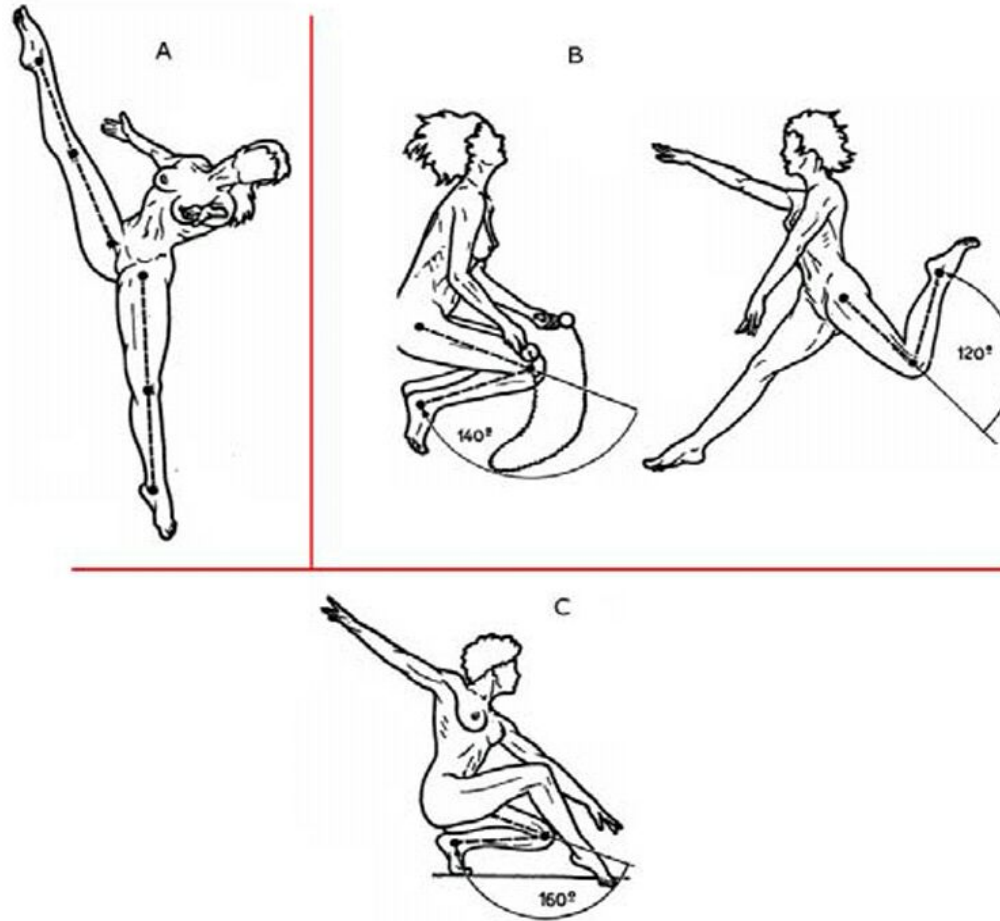
Biomecánica de la rodilla

- La rodilla puede permanecer estable cuando es sometida a cambios de carga durante la actividad. Esto se conoce como estabilidad dinámica de la rodilla.
- Para lograr esta estabilidad mecánica participan los huesos, los ligamentos y los meniscos.
- Cuando existen fuerzas agresivas que superan lo que los ligamentos y meniscos pueden soportar y los músculos no logran estabilizar es que se producen las lesiones de ellos.

Biomecánica de la rodilla

- La rodilla realiza fundamentalmente movimientos en dos planos perpendiculares entre si: - Flexo extensión en el plano sagital (eje frontal)
 - Rotación interna y externa en el plano frontal (eje vertical)
- Con el miembro en extensión (180°) la flexión de la pierna es de 130° . En este movimiento no solo ocurre la flexoextensión de los cóndilos sobre los platillos tibiales sino también un desplazamiento anteroposterior de los cóndilos sobre los platillos
- A su vez la rotula en el plano sagital pasa de una posición alta y externa a una posición mas baja y central debido a la inextensibilidad del tendón rotuliano

Biomecánica de la rodilla



Biomecánica de la Rodilla

Rotación de la pierna

- Los movimientos de rotación de la pierna se realizan alrededor de un eje vertical y son externa e interna y solo se realizan con el miembro en semi flexión o flexión, logrando las máximas rotaciones en la flexión de 90°.
- La rotación externa es cuatro veces mayor que la interna.
- En la extensión completa del miembro no hay rotaciones debido a la tensión que adquieren los ligamentos laterales y cruzados
- Rotación automática: Es involuntaria y va hacia la rotación externa cuando uno extiende la rodilla y hacia la rotación interna cuando uno flexiona la rodilla.
- En posición de rotación indiferente (rotula al zenit) el tendón rotuliano es oblicuo hacia abajo y hacia

Clasificación de las patologías de rodilla

- **Rodilla traumática** - jóvenes
(fracturas e inestabilidades)
 - adultos
- Siempre pedimos RX de frente, perfil y oblicuas con el paciente acostado y tomografías.
- **Rodilla ortopédica** - adulto joven
 - adulto mayor
- ✓ Inestabilidades rotulianas
 - Siempre pedimos radiografía simple de frente y perfil, radiografías axiales a 30°, 60°, 90° y tomografías y opcionalmente RMN.
- ✓ Inestabilidades femorotibiales (anteroposterior o laterales)
 - Siempre pedimos radiografía simple frente y perfil (opcionalmente en estrés, radiografías en apoyo monopodal), TAC, RMN

Clasificación de las patologías de rodilla

- ✓ **Desaxaciones en varo y valgo**
 - Siempre pedimos goniometría, radiografía en apoyo monopodal, TAC y RMN (opcionalmente artroscopia)

- ✓ **Roturas meniscales**
 - Siempre pedimos radiografía en apoyo monopodal frente y perfil, RMN

- ✓ **Artrosis** - femoropatelar
- femorotibial
 - Siempre pedimos radiografía en apoyo monopodal frente y perfil, goniometría, RX axiales a 30° 60° y 90°

Clasificación de las patologías de Rodilla

✓ **Tumores óseos**

→ Siempre pedimos RX frente, perfil y oblicuas con paciente acostado, centellograma óseo, TAC, RMN

✓ **Osteonecrosis aguda**

→ Siempre pedimos radiografía de frente, perfil y oblicuas con paciente acostado, goniometría, centellograma óseo, TAC

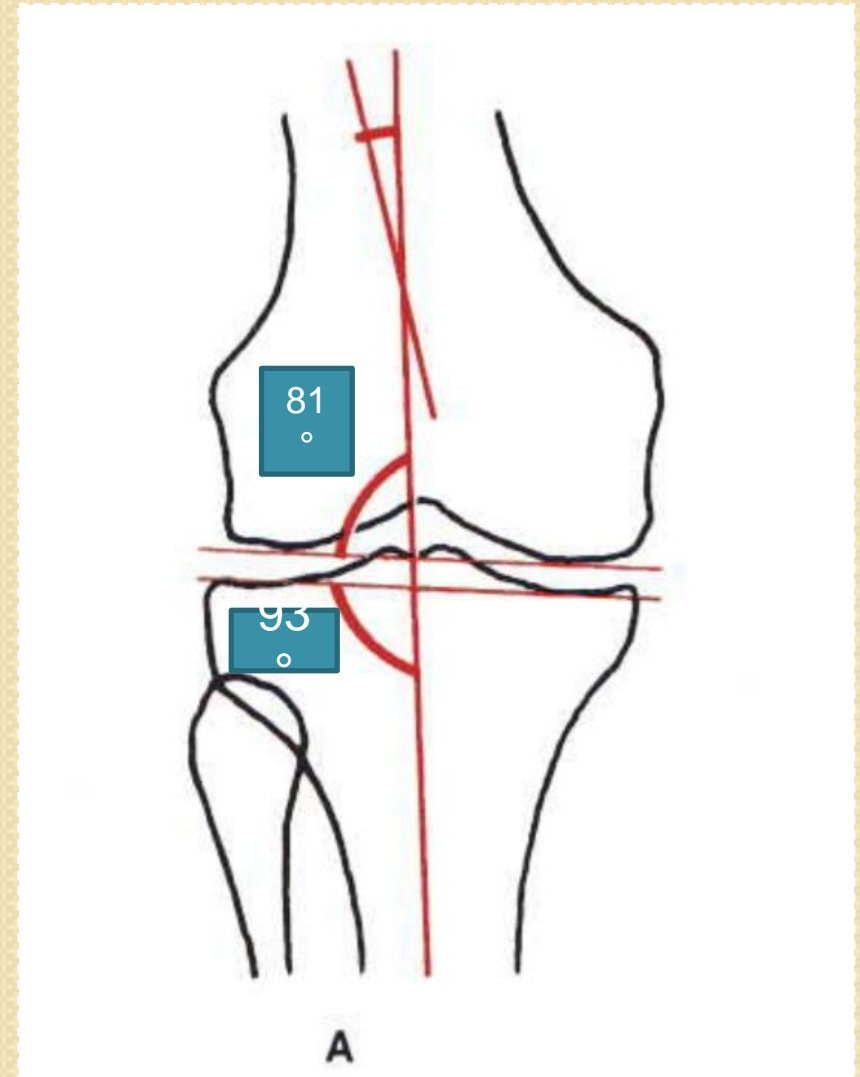
GONIOMETRIA

- Es un estudio del tren inferior que nos sirve para evaluar la cadera, la rodilla y cuello de pie en la posición bípeda.
- Es importante el gran avance que hubo en la radiología al digitalizar las imágenes, no solo por la calidad de ellas sino por la posibilidad de trabajar en una computadora con los diferentes programas para colorear, medir ángulos de desaxación.

- Es importante reconocer en el desarrollo humano el ángulo de anteversión femoral, la torsión tibial externa y la varización inicial y posterior valguización de la rodilla.
- El valguismo de la rodilla se debe a que por la posición de las caderas el fémur se dirige hacia abajo y hacia adentro (mayor en mujeres que en hombres) y la tibia es paralelo al piso, por lo tanto existe un ángulo obtuso abierto hacia afuera de 170 a 175 grados.
- Eje anatómico
- Eje mecánico. Es el eje de la gravedad en la bipedestación.

GONIOMETRIA

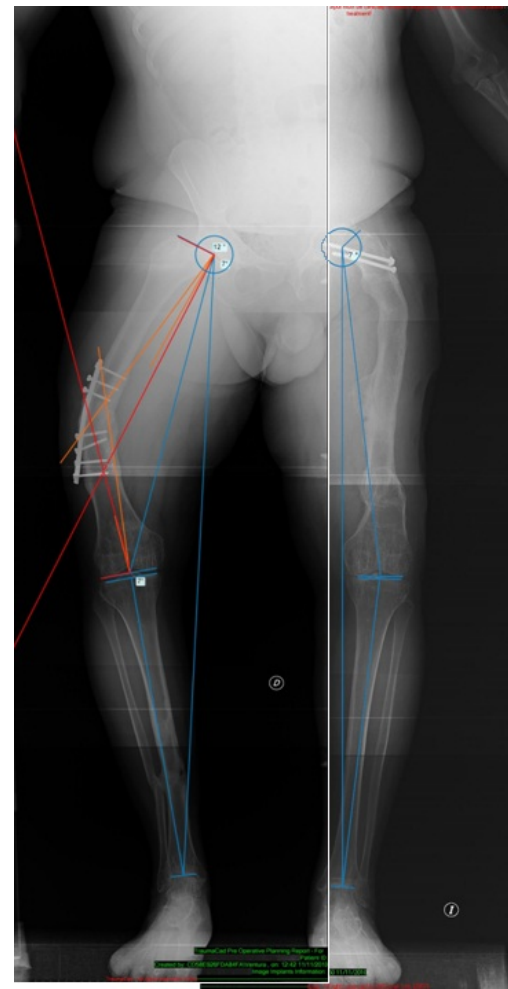
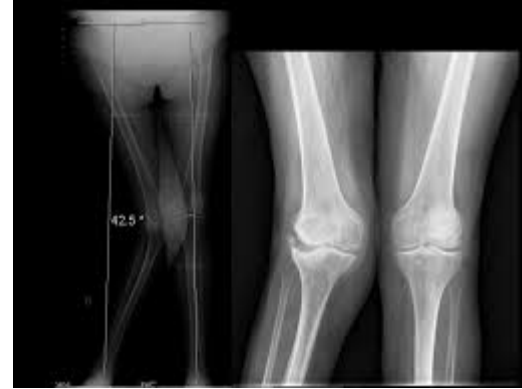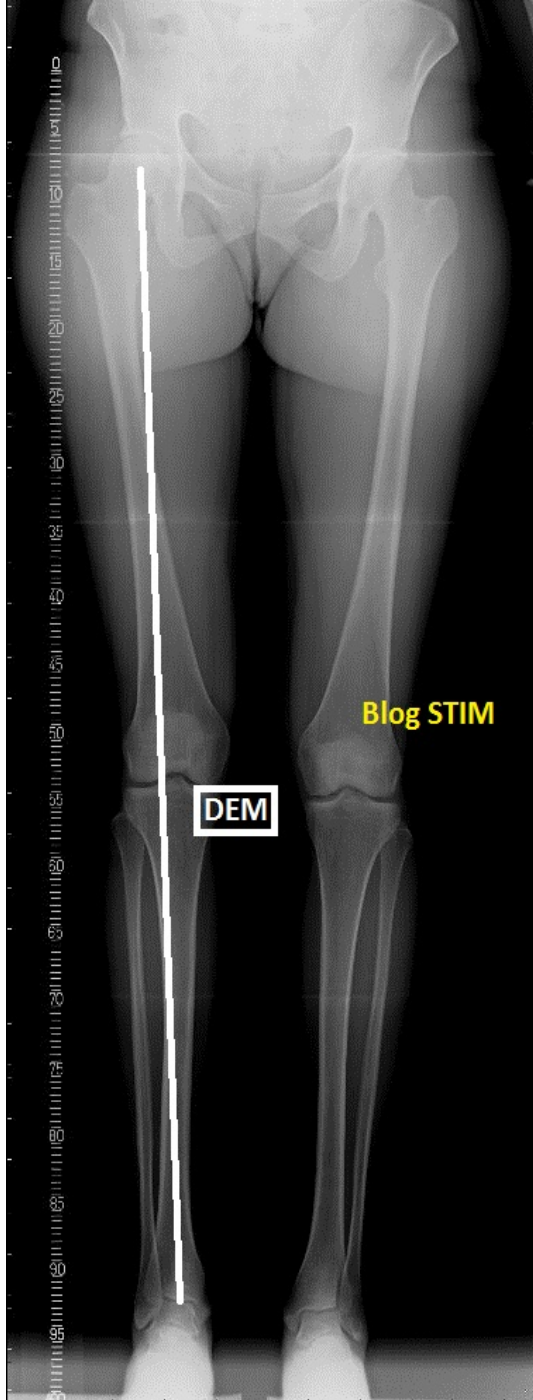
- **Angulo femoral:** esta formado por la intersección del eje diafisario del fémur con la línea horizontal tangente a los cóndilos del fémur. Su valor normal es 81°
- **Angulo tibial:** formado por la intersección del eje diafisario de la tibia con la línea horizontal tangente a los platillos de la tibia. Su valor es de 93°



GONIOMETRIA

- **Eje anatómico:** Se toma un eje femoral que va del vértice del trocánter mayor al centro del surco intercondileo. Por otro lado se toma el eje tibial que va del medio de las espinas tibiales al centro de la tibia astragalina. El ángulo que se forma entre ambos ejes es de 5 a 12° de valgo.
- **Eje mecánico:** Se toma desde el centro de la cabeza femoral al centro del surco intercondileo. Por otro lado el eje tibial que va del medio de las espinas tibiales al centro de la tibia astragalina. Este eje es el de la gravedad y debe coincidir en una raya continua. Si pasa por dentro hablamos de un genuvaro. Si pasa por fuera hablamos de un genuvalgo.

GONIO-METRIA



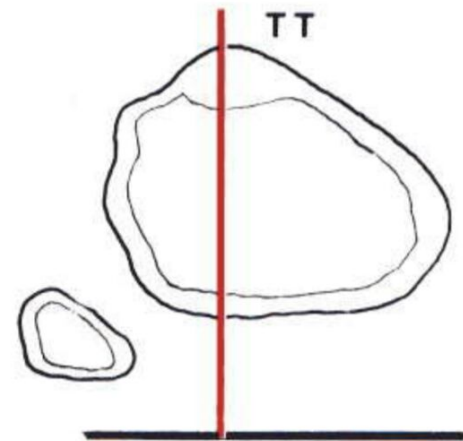
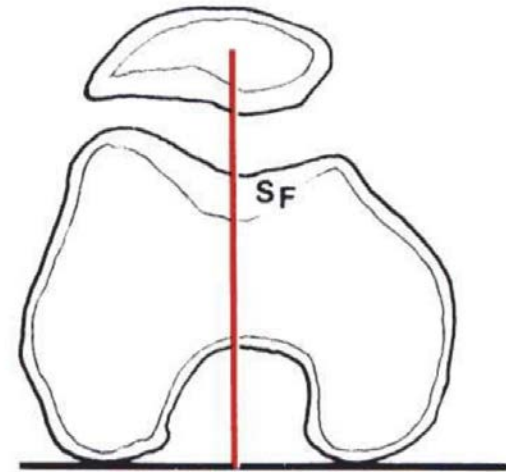
GONIOMETRIA

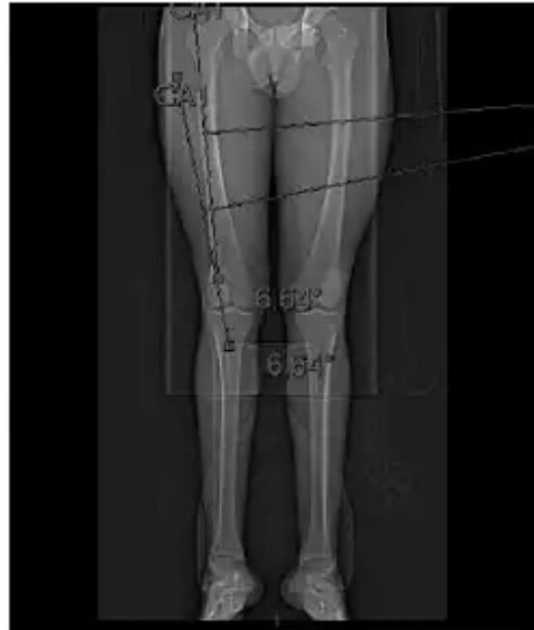

Figura 13. *Ángulo Q: Se obtiene entre línea trazada desde la espina ilíaca anterosuperior al centro de la patela y otra entre el centro patelar y la tuberosidad anterior de la tibia.*

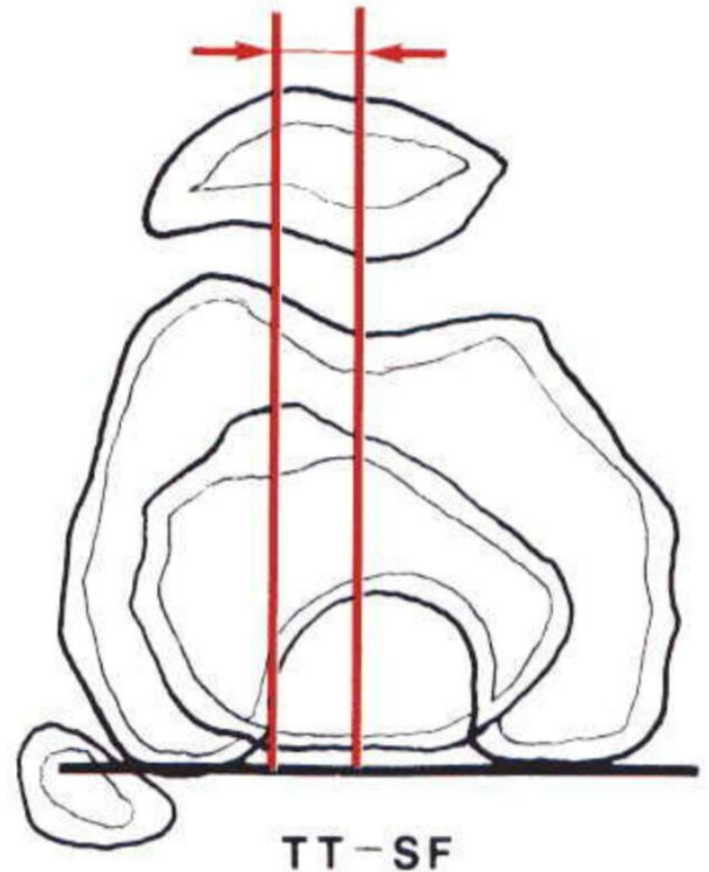
Distancia tuberosidad tibial – surco femoral (TT - SF) de Goutallier

- Requiere de dos cortes tomográficos. Uno en el fémur que debe pasar por la mitad de la rotula y terminar en la mitad del ancho posterior de los cóndilos femorales.
- Se hace otro corte tomografico en la tibia perpendicular al eje longitudinal y que pase por el vértice de

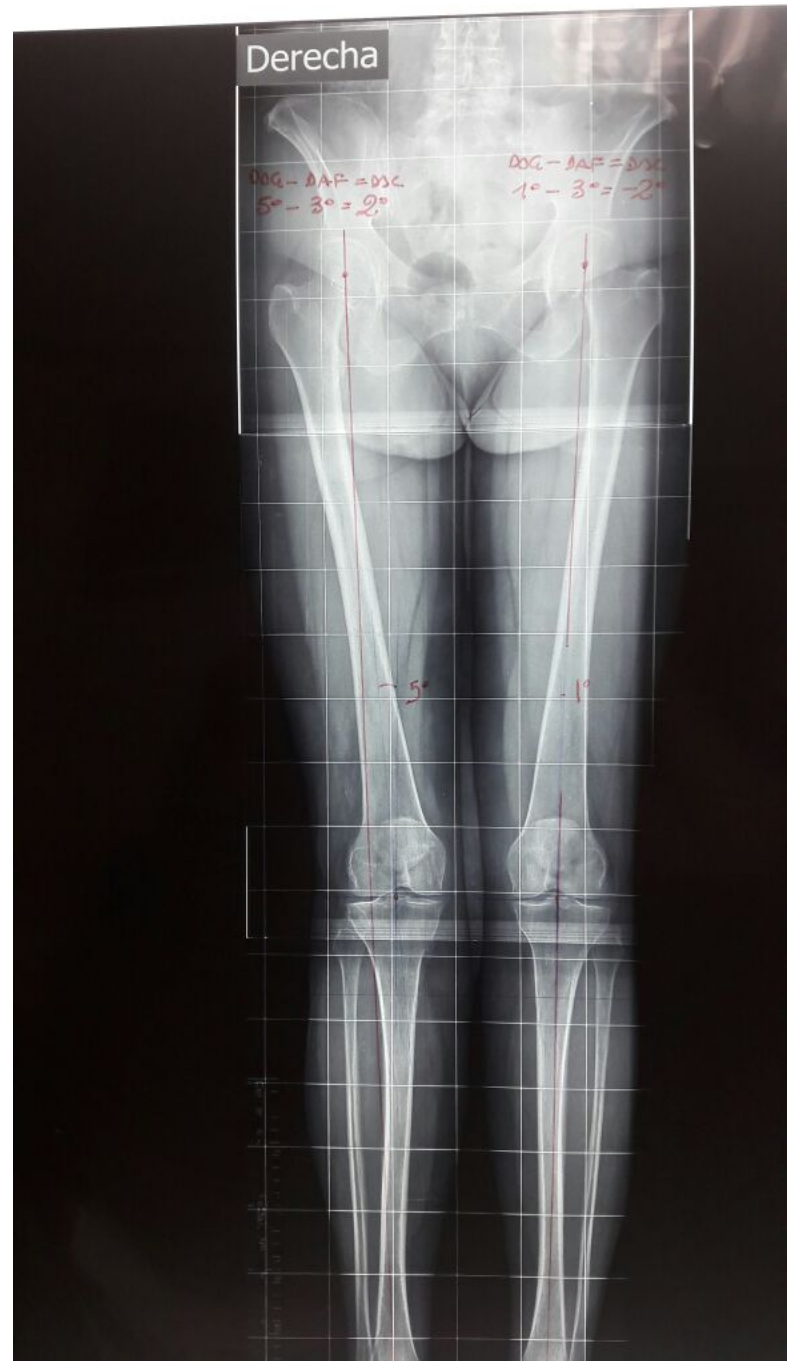
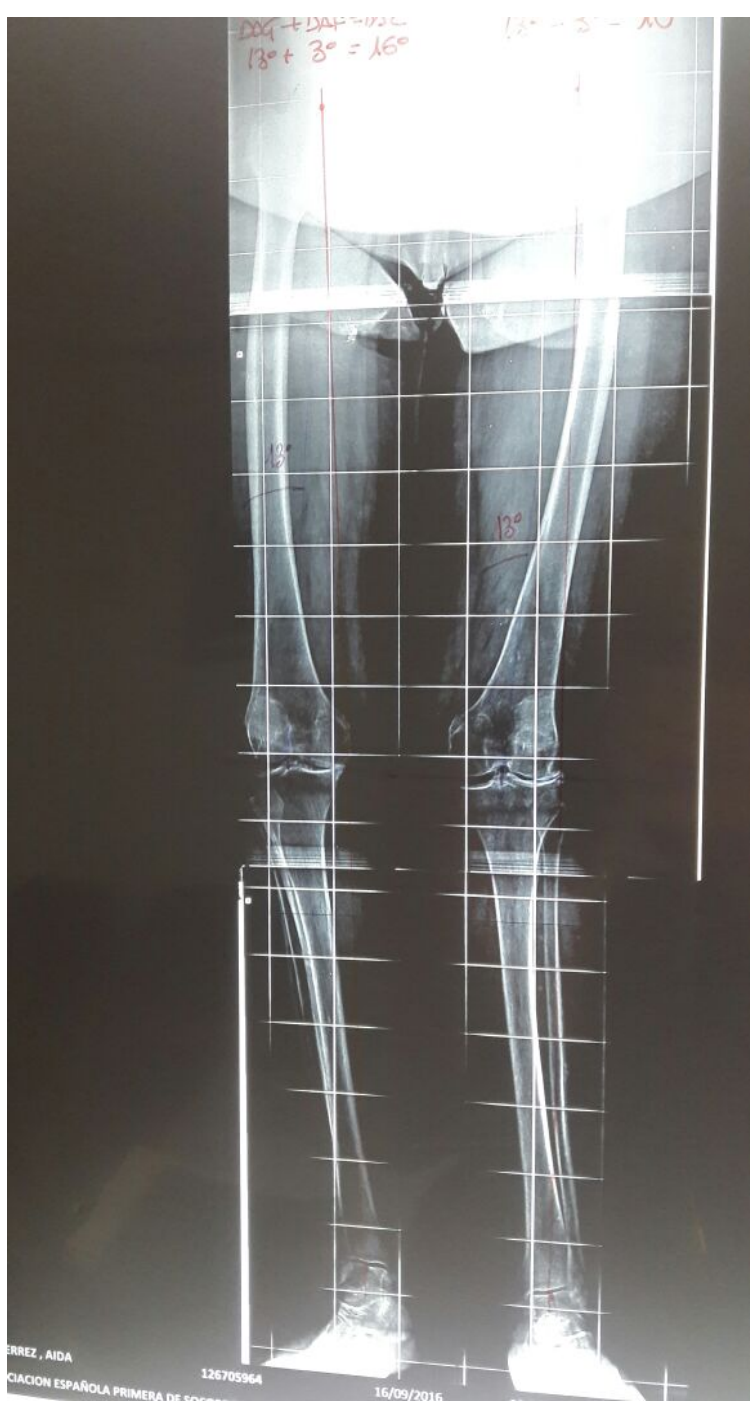
Distancia tuberosidad tibial – surco femoral (TT - SF) de Goutallier

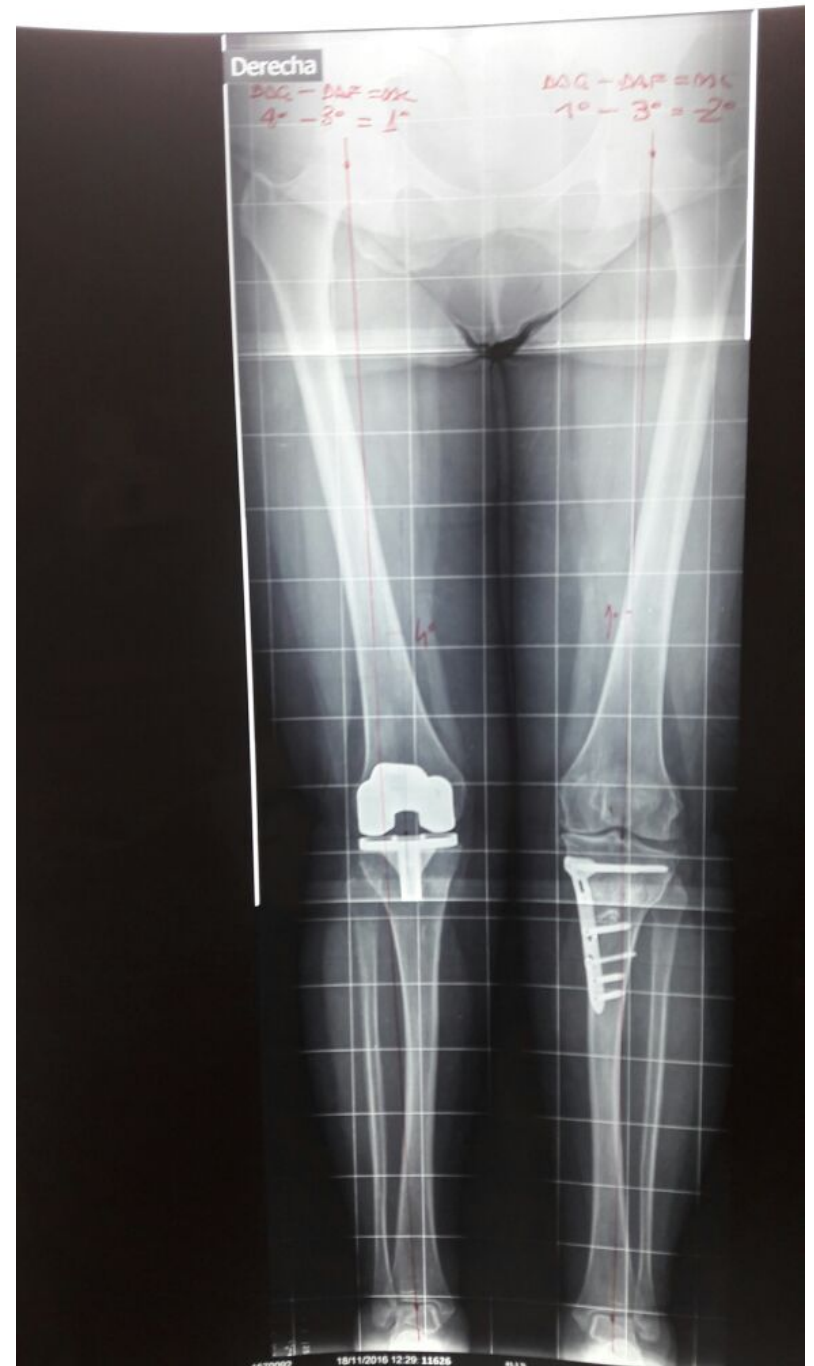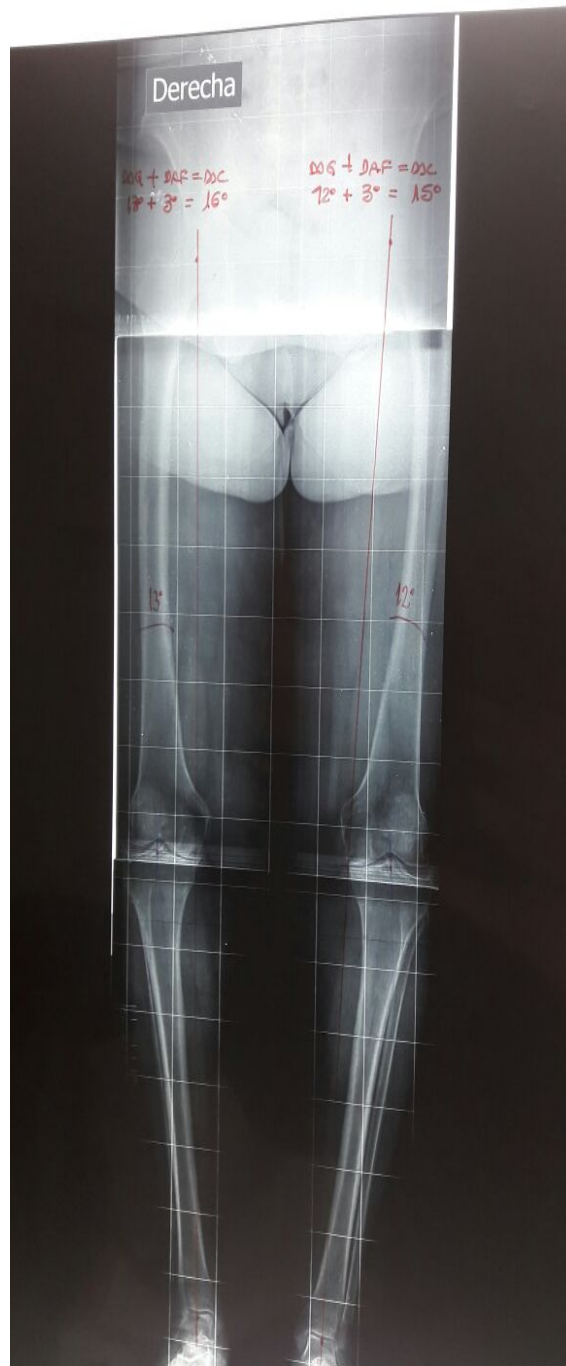
- Superponemos el corte tomografico del fémur con el de la tibia y se mide la distancia entre ambas líneas, o sea la que existe entre el vértice de la troclea y la TAT.
- Esta distancia representa el ángulo q numéricamente. Goutallier le asigna un valor de 13 mm con un rango de 7 a 17 mm



GONIOMETRIA



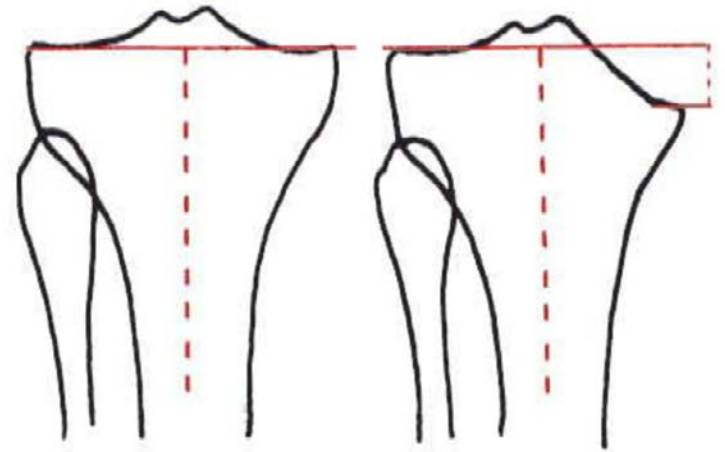
GONIOMETRIA



GONIOMETRIA

Medición de hundimiento de platillos tibiales

- Se traza una línea perpendicular al eje diafisario de la tibia que pase por los platillos tibiales. Si hay un hundimiento se hace una línea paralela a la anterior que pase por el hundimiento y se mide la diferencia



GONIOMETRIA

Altura y posición lateral de la rótula en el plano frontal

Método de muñoz: Se requiere que la radiografía sea tomada con el tobillo en posición neutra sin rotaciones medial y lateral, para que la rótula no se desplace

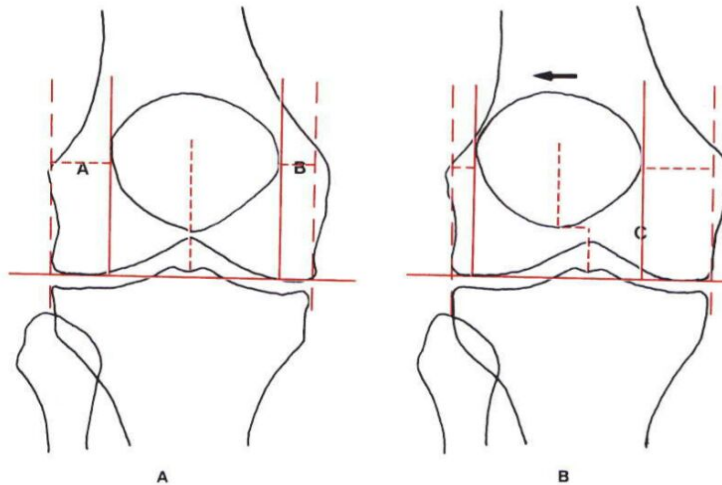


Fig. 15-4. A, Índice de desplazamiento medial de la rótula de Muñoz. Altura de la rótula de Muñoz. B, Distancia de posición lateral de la rótula de Muñoz.

GONIOMETRIA

- **Angulo de lateralización de la rotula de muñoz:** Se toma el ángulo que queda entre el eje mecánico del miembro y el centro de la rotula. Es + cuando el centro de la rotula es medial a este eje y – cuando el centro de la rotula es lateral a este eje.

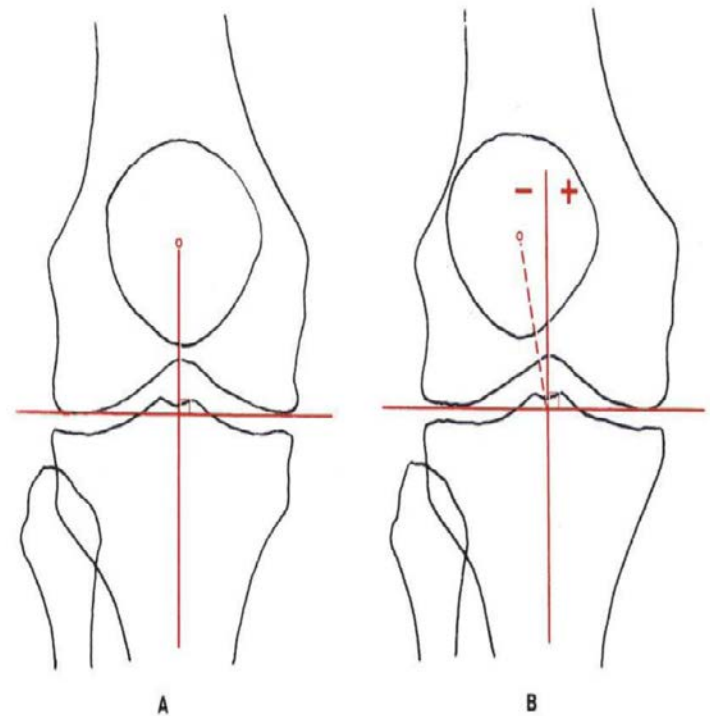
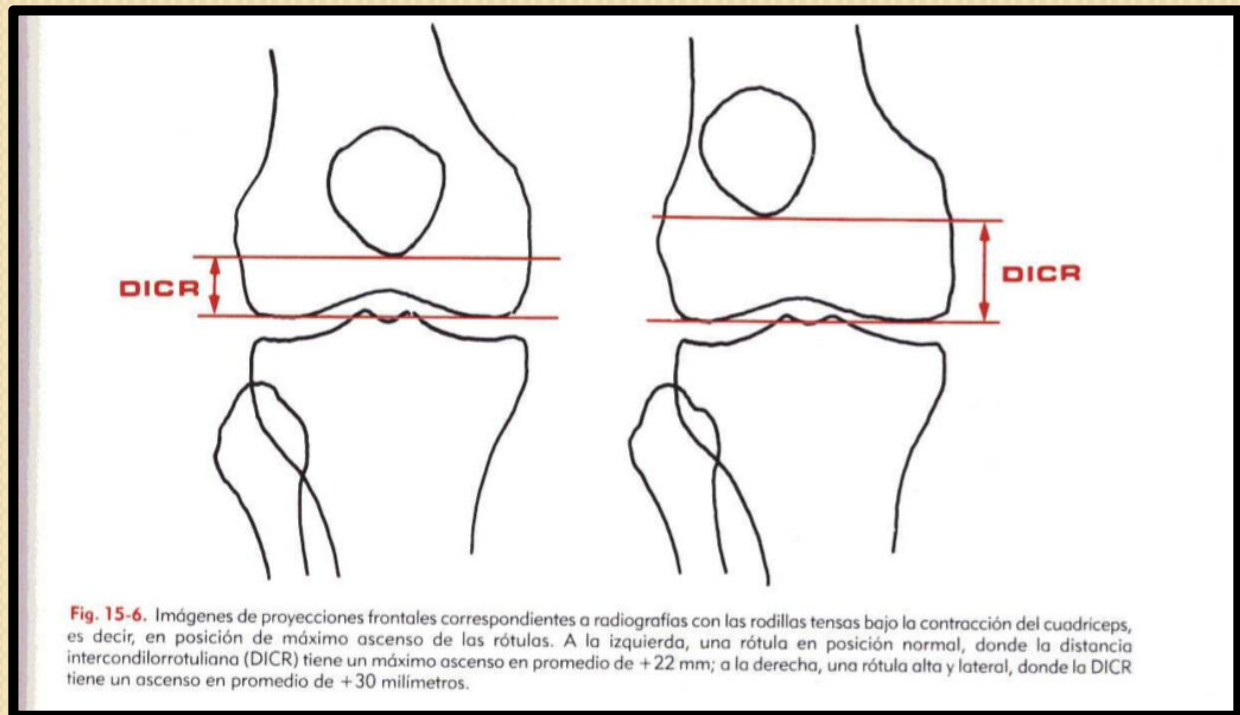


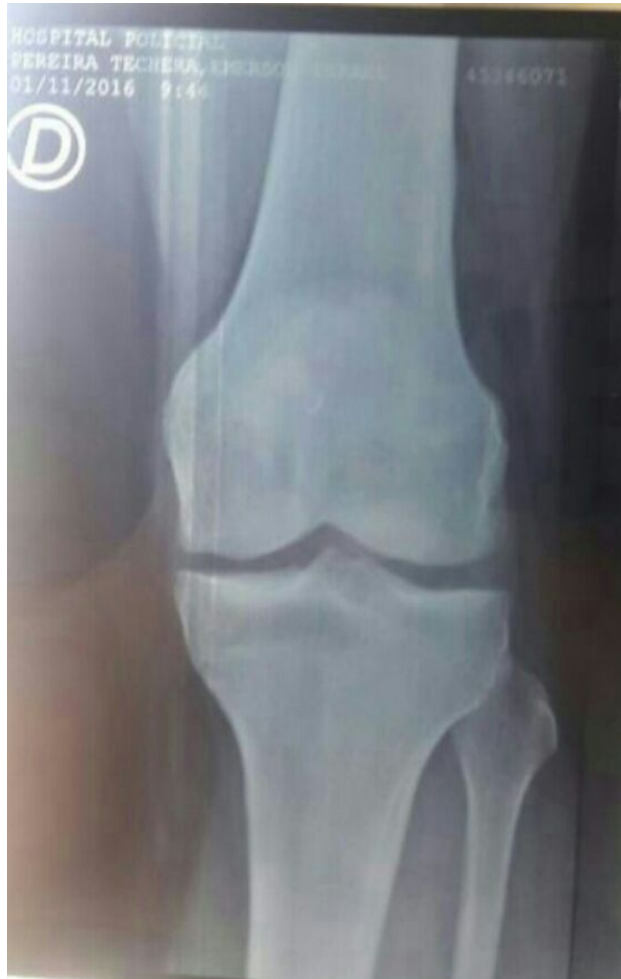Fig. 15-5. Angulo de desplazamiento lateral de la rótula de Muñoz.

GONIOMETRIA

Método de Redon y de la Rosa para determinar la altura de la rotula en el plano frontal. Se toman 2 RX frontales, una sin contracción de cuádriceps y otra con contracción máxima



RX en apoyo monopodal

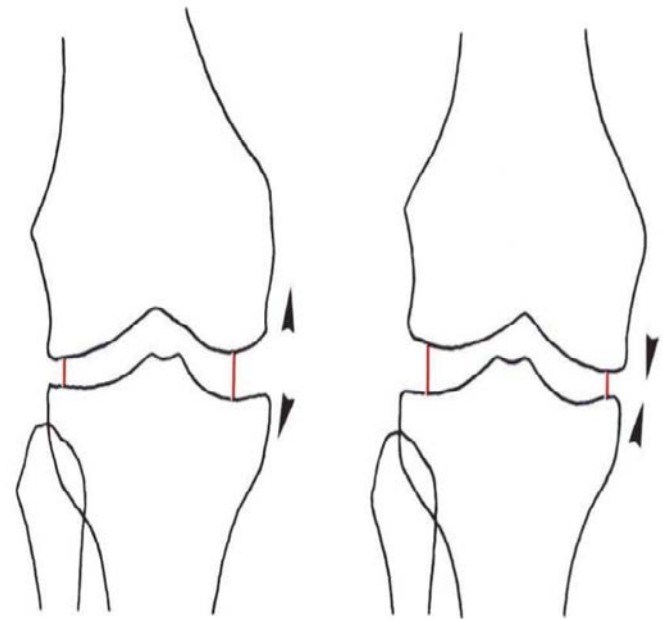


- Es un estudio dinámico ya que influye el peso del cuerpo y la fuerza del piso. Sirve para medir desaxaciones e inestabilidad de rodilla lateral.

Radiografía de frente- inestabilidad colateral de la rodilla.

- Método de Moore
(1976)

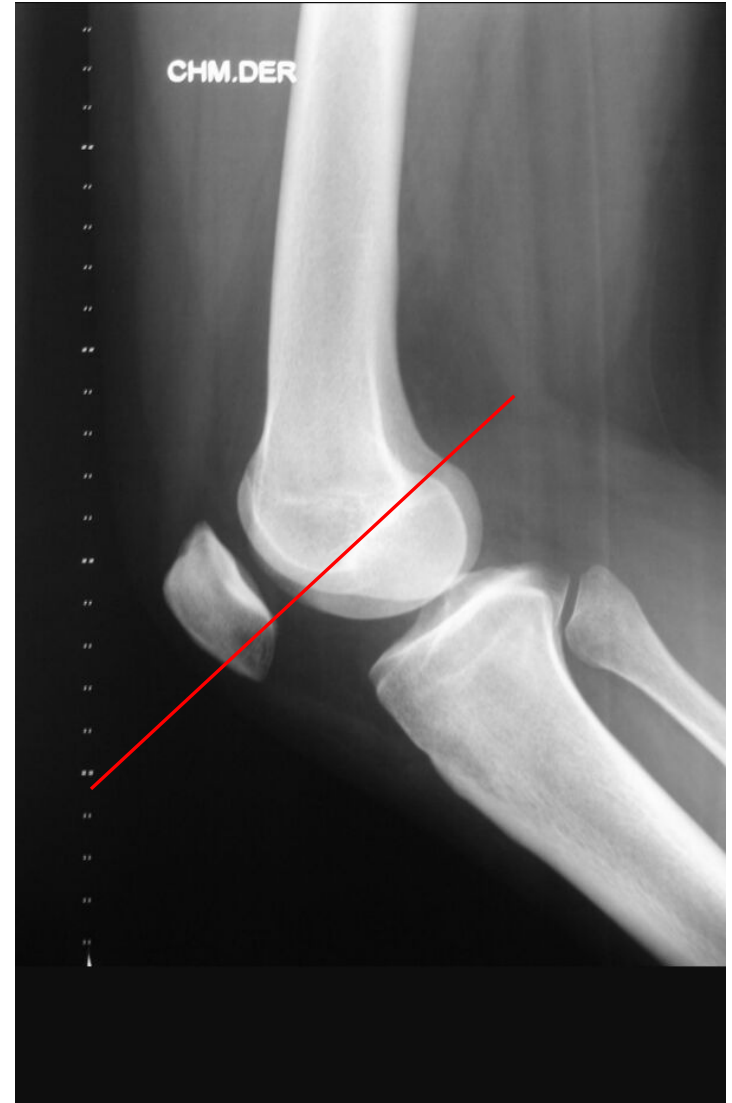Se realizan
proyecciones con
stress en varo y valgo



Radiografía Lateral

Línea de Blumensaat (1938)

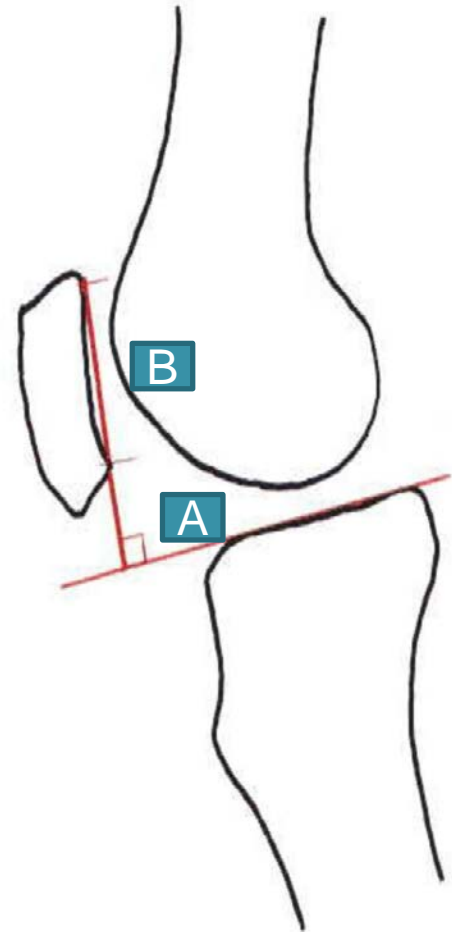
- Corresponde a una delgada condensación lineal que esta situada en la base de los cóndilos femorales y que corresponde al techo de la escotadura intercondilea.
- No es fidedigna y a veces informa mal



Radiografía Lateral

Método Blackburne y Peet

$$\frac{A}{B} = 0,8$$



Radiografía Lateral

Método de Insall y Salvatti

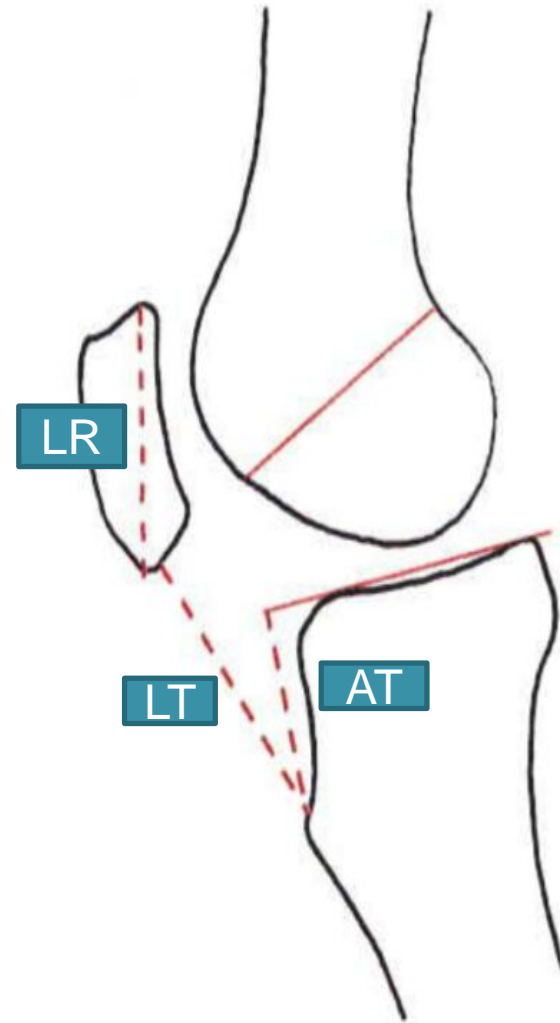
Se hace en la radiografía lateral con flexión de 30° para tensar el tendón rotuliano

$$\overline{LR} = 1,02$$

LR

$$\overline{LT} = 1,85$$

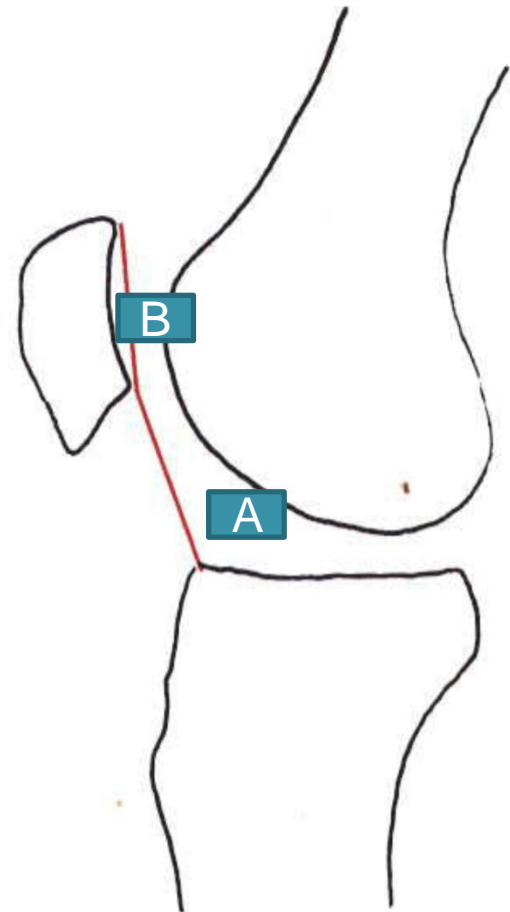
AT



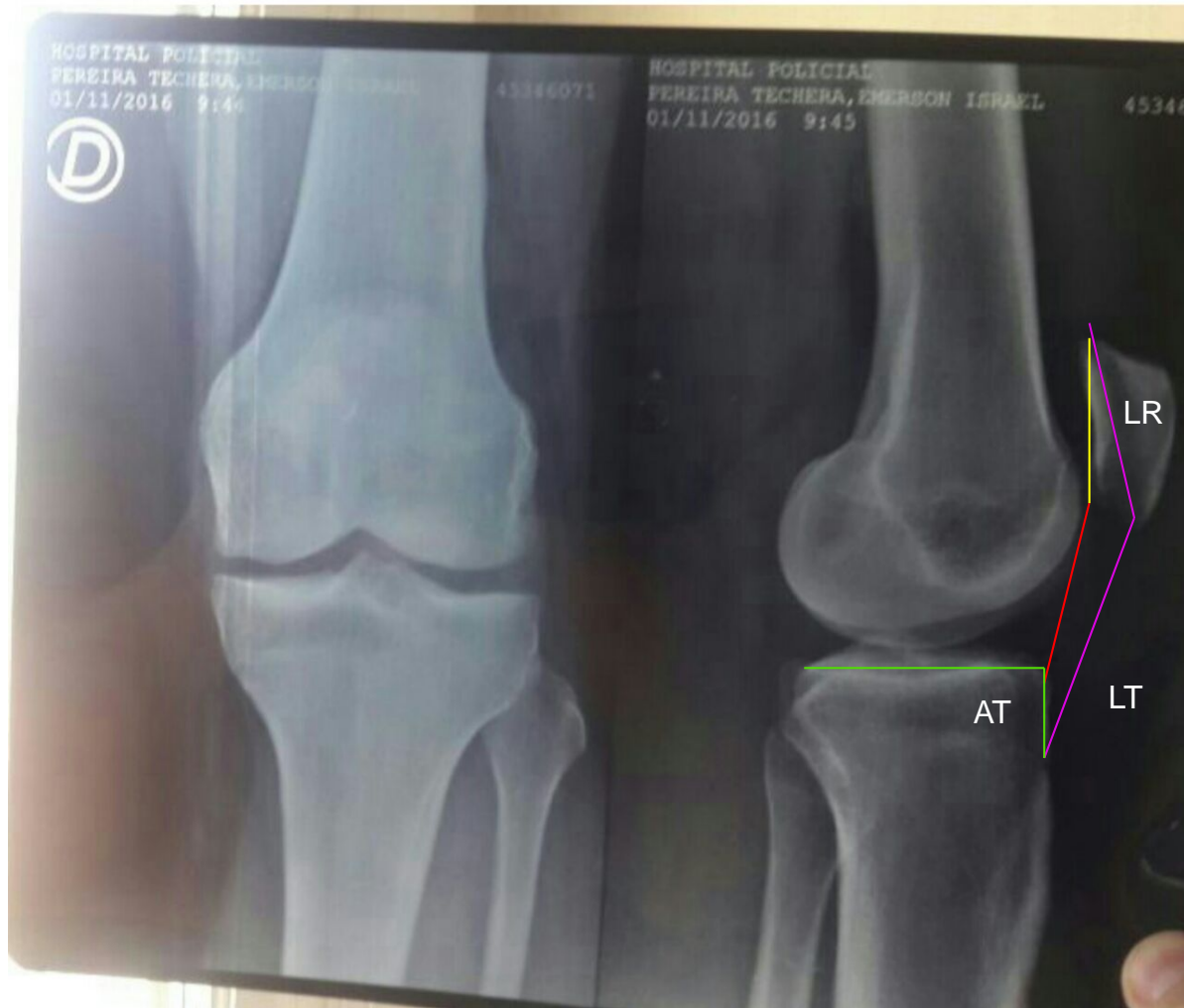Radiografía Lateral

Método de Caton y Deschamps (1979)

$$\frac{A}{B} = 1$$



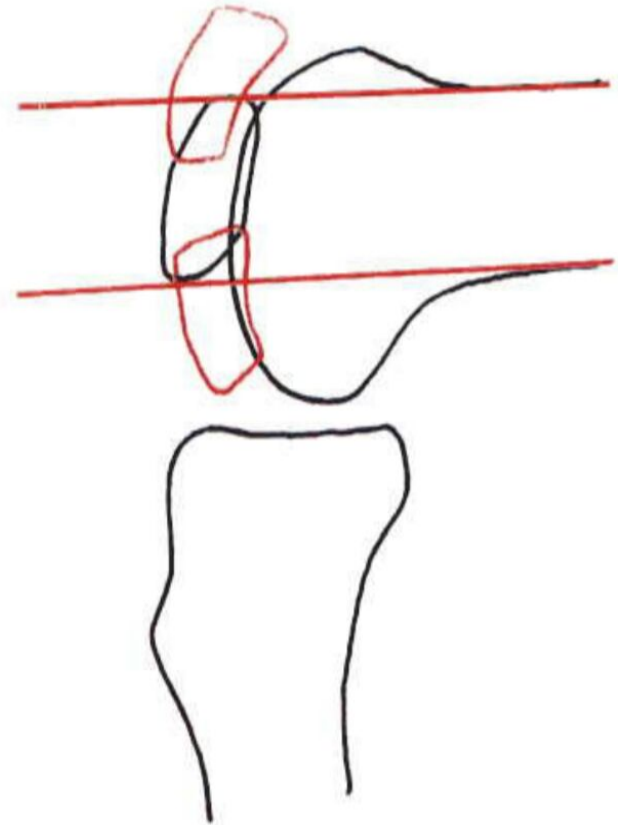
Radiografía Lateral



Radiografía Lateral

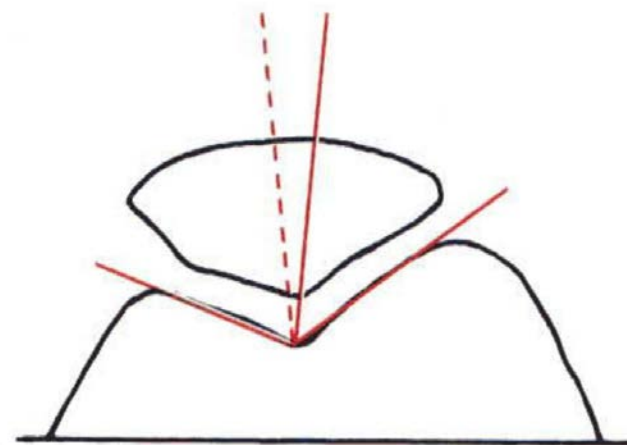
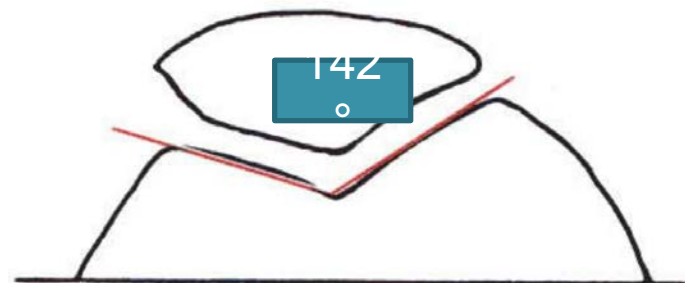
Método de Labelle y Laurin (1975)

- Se realiza con la rodilla en flexión de 90°



Radiografía Axial

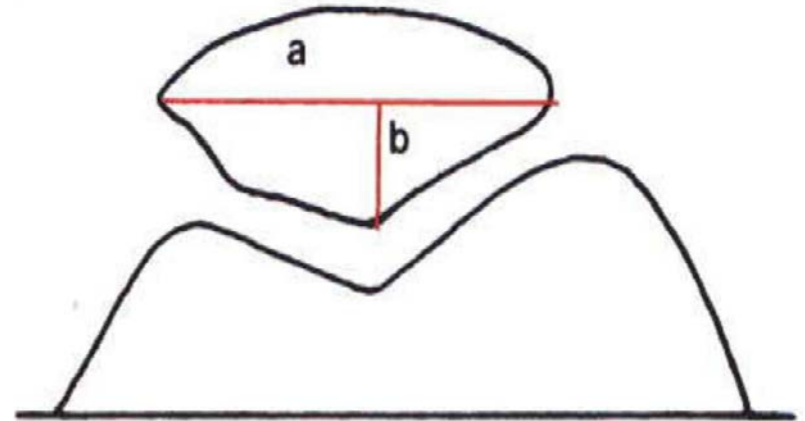
- **Angulo del surco de Brattstrom**
- **Angulo de apertura de la rotula formado por las dos facetas articulares de la rotula.** Es de 130° a 140° y sensiblemente paralelo al ángulo del surco de Brattstrom
- **Método de Merchant**
Angulo de congruencia patelofemoral que mide la relación de la rotula con los cóndilos femorales. Es + cuando la línea continua está lateral a la línea 0 y - en la inversa. Lo normal es -6°



Radiografía Axial

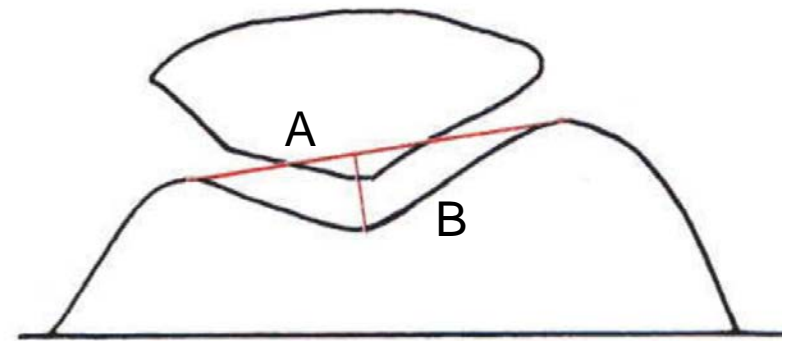
- Profundidad Patelar

$$\frac{a}{b} = 3,9$$



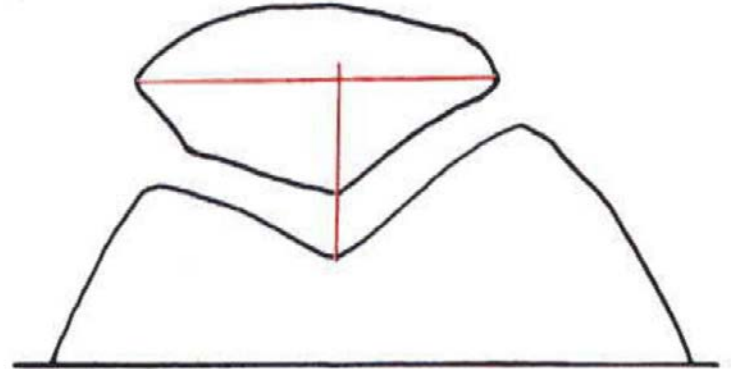
- Profundidad Troclear

$$\frac{A}{B} = 4,2$$
$$\frac{6,5}{B}$$




Radiografía Axial

- Centrado de la rotula



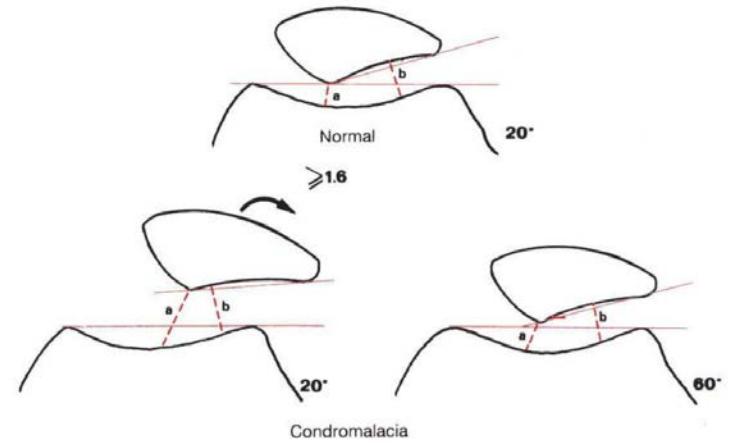
- Método de Laurin

En condiciones normales el ángulo es de seno lateral. Es útil en el diagnóstico de la subluxación recurrente de la rótula, en donde el ángulo es medial o las líneas son paralelas

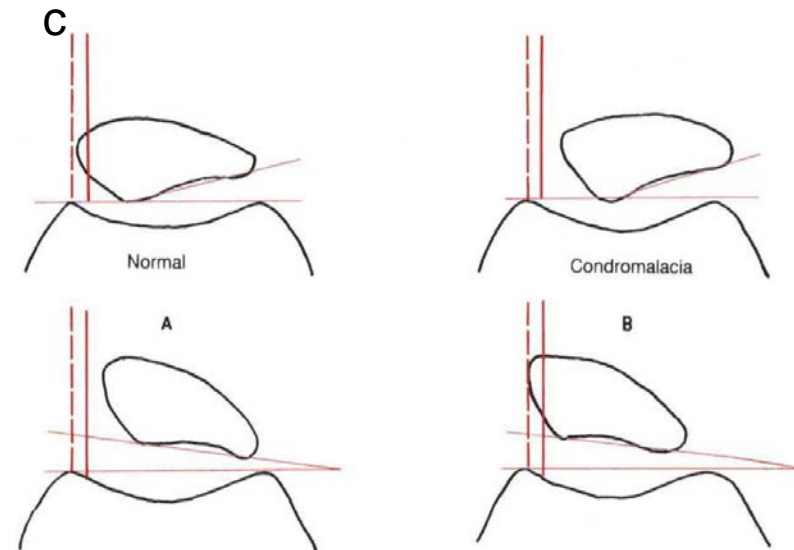


Radiografía Axi - '1

- Índice patelofemoral de Laurin

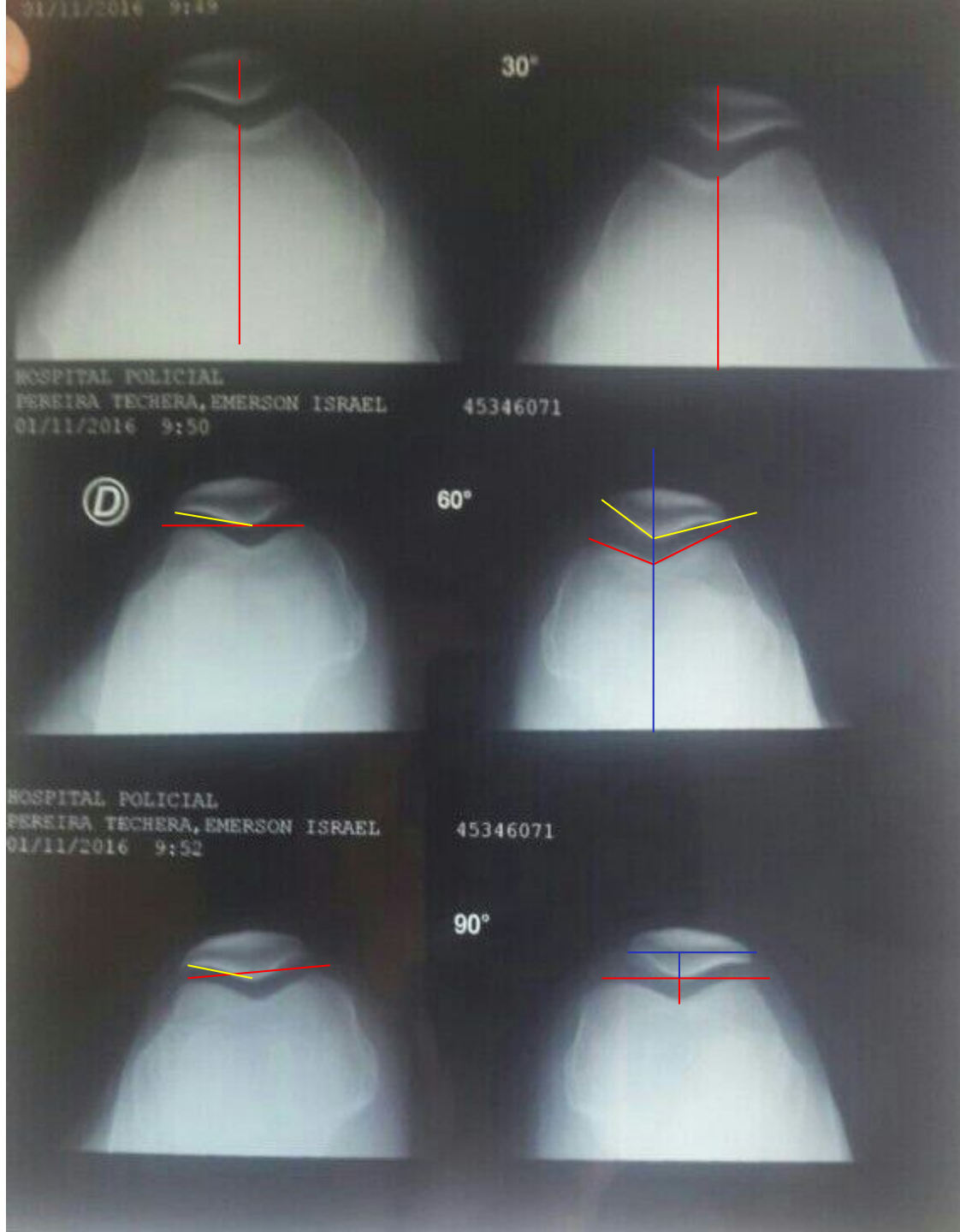

- Desplazamiento lateral patelar. Se hace en una proyección de 30° de flexion.



R
X

A
X
I
A
L

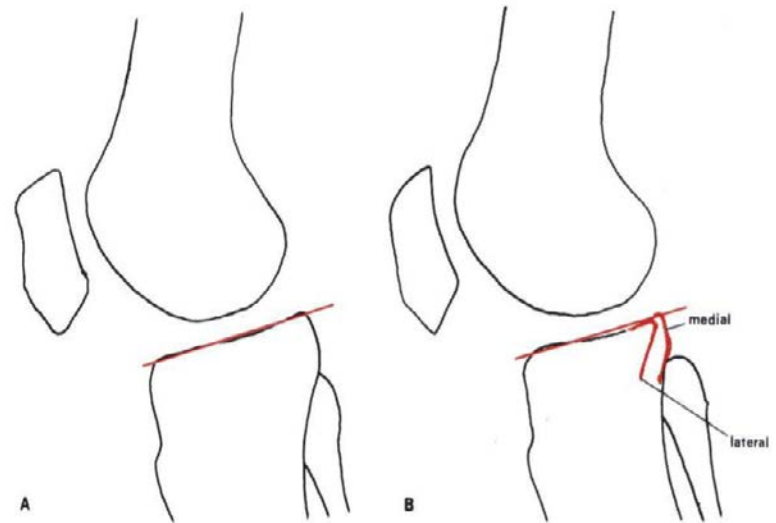


Radiografía Lateral - inestabilidad anterior de la rodilla

- Método de Franklin
(1991)

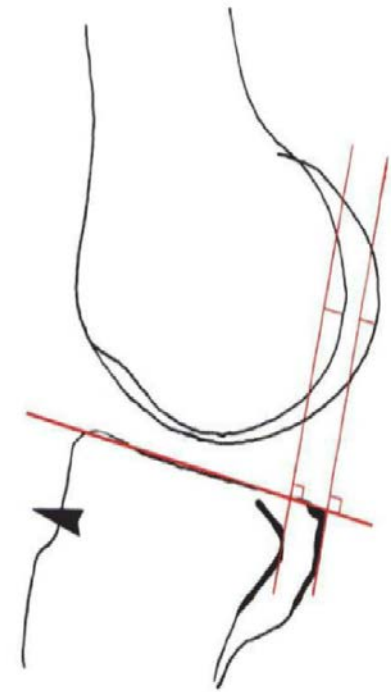
Útil para la rotura de
ligamento cruzado
anterior.

La radiografía se
saca con la rodilla
en extensión total y
cuádriceps
contraído.



Radiografía Lateral - inestabilidad anterior de la rodilla

El cóndilo externo puede distinguirse del interno debido a que es mas grande, mas proximal, tiene una escotadura troclear anterior mas alta y en su perfil anterior se encuentra una excavación que corresponde al surco condilopatelar. El cóndilo medial es mas chico.

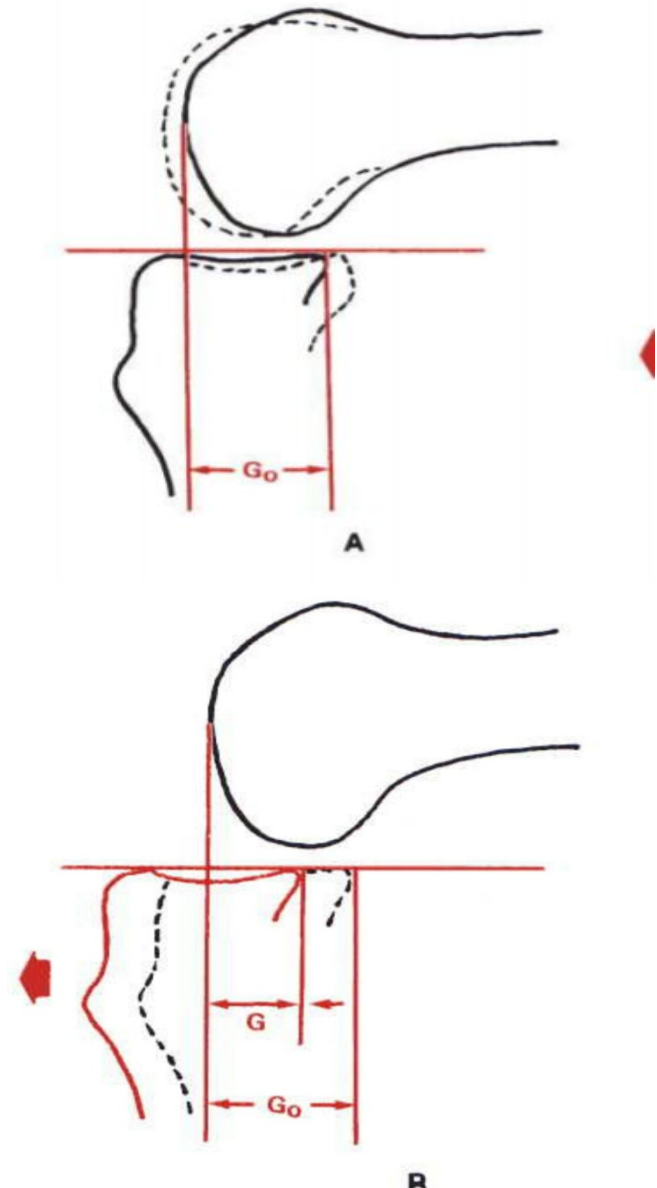


Radiografía Lateral - inestabilidad anterior de la rodilla

- Método de Jacobsen

Se realiza una proyección lateral con la rodilla 90° de flexión, sin tracción.

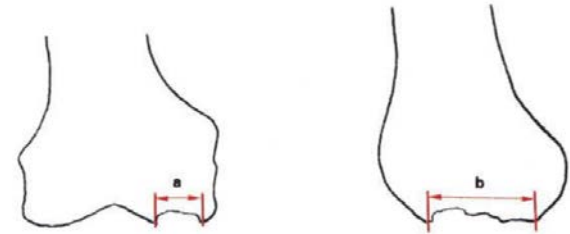
Se realiza una nueva proyección lateral con la rodilla a 90° de flexión, con tracción anterior de la tibia.



Medición de la ONA

- Método de Muheín Y Bohme (1970)

Se mide la distancia a en la RX de frente y se multiplica por la distancia b en la RX lateral, obteniendo en cm^2 la superficie de ONA.



- Método de Lotke (1980)

Consiste en medir el ancho de la lesión (a) en la RX de frente y dividirla por el ancho del condilo femoral (b) y multiplicar el resultado por 100.

