

ENSAYO ICONOGRÁFICO

Artefactos y artificios frecuentes en tomografía computada y resonancia magnética



P. Sartori^{a,*}, M. Rozowykniat^b, L. Siviero^c, G. Barba^d, A. Peña^d, N. Mayol^d,
D. Acosta^d, J. Castro^d y A. Ortiz^d

^a Servicio de Neurorradiología, TCba, Ciudad Autónoma de Buenos Aires, Buenos Aires, Argentina

^b Servicio de Imágenes, Casa Hospital San Juan de Dios, Ramos Mejía, Buenos Aires, Argentina

^c Ingeniero, especialista en resonancia magnética, Griensu, Argentina

^d Servicio de Radiología, Hospital Español de Buenos Aires, Ciudad Autónoma de Buenos Aires, Buenos Aires, Argentina

Recibido el 3 de junio de 2014; aceptado el 24 de abril de 2015

Disponible en Internet el 6 de julio de 2015

PALABRAS CLAVE

Tomografía
computada;
Resonancia
magnética;
Artefactos

KEYWORDS

Computed
tomography;
Magnetic resonance
imaging;
Artefacts

Resumen Hay una gran variedad de artefactos en imágenes que se producen por la interacción entre los equipos y el paciente. Reconocerlos es importante, ya que pueden inducir informes erróneos o encubrir una patología. Por ello, una vez detectados, es necesario emplear técnicas para su eliminación.

Describimos los artefactos más frecuentes en tomografía computada y resonancia magnética. © 2015 Sociedad Argentina de Radiología. Publicado por Elsevier España, S.L.U. Este es un artículo Open Access bajo la licencia CC BY-NC-ND (<http://creativecommons.org/licenses/by-nc-nd/4.0/>).

Common artefacts in computed tomography and magnetic resonance imaging

Abstract A wide variety of artefacts are observed in diagnostic imaging. They are caused by the interaction between the equipment and the patients. To recognise them is important, because they can induce pitfalls in the reports or mask some disease. Once they have been detected, it is necessary to apply techniques in order to eliminate them.

A description is presented of the most common artefacts in computed tomography and magnetic resonance imaging

© 2015 Sociedad Argentina de Radiología. Published by Elsevier España, S.L.U. This is an open access article under the CC BY-NC-ND license (<http://creativecommons.org/licenses/by-nc-nd/4.0/>).

* Autor para correspondencia.

Correos electrónicos: pablomsar@yahoo.com.ar, pablomsar@hotmail.com (P. Sartori).

<http://dx.doi.org/10.1016/j.rard.2015.04.005>

0048-7619/© 2015 Sociedad Argentina de Radiología. Publicado por Elsevier España, S.L.U. Este es un artículo Open Access bajo la licencia CC BY-NC-ND (<http://creativecommons.org/licenses/by-nc-nd/4.0/>).

Introducción

En el Diagnóstico por Imágenes, la obtención de estudios de calidad es indispensable para establecer un diagnóstico preciso, diferenciar y no omitir patologías, describir correctamente un hallazgo y realizar su seguimiento. Por ello, es imprescindible que la imagen sea de excelencia, sin errores que perjudiquen el análisis, almacenamiento y posterior reevaluación.

Los artefactos o artificios plantean un problema grave. Ocasionalmente, pueden alterar la interpretación de las imágenes, simulando una condición patológica (*pitfalls*), por lo que, en caso de presentarse, hay que repetir el estudio con los inconvenientes que esto conlleva (reputación de la institución, discomfort del paciente, espera del médico solicitante, riesgo de aparición de reacciones adversas, dudas diagnósticas, informe de patologías inexistentes, costos, etc.)^{1,2}.

Un artefacto o artificio se define como una distorsión, adición o error en una imagen que no tiene correlato en el sujeto o región anatómica estudiada¹⁻⁴. Como término, deriva de las palabras latinas *artis* (artificial) y *actum* (efecto), y refiere a un efecto artificial que altera la calidad y fidelidad de una imagen, pudiendo encubrir una patología o crear hallazgos falsos^{1,5,6}.

En tomografía computada (TC) y resonancia magnética (RM), las distorsiones pueden ser numerosas. Dado que mencionan su totalidad excede los objetivos del artículo, describimos las más comunes en estos dos métodos.

Tomografía computada

Los artificios ocurren como resultado de la interacción entre el paciente y el tomógrafo. Se dividen según su origen (tabla 1)², aunque, sea cual sea su naturaleza, se observan como rayas, anillos, ruido y bandas blancas y negras superpuestas^{2,7}. En casos dudosos se recomienda repetir el corte.

Artificios por movimiento

Se producen por movimientos del paciente (respiración, latidos cardíacos, temblor, excitación, nerviosismo, deglución, peristaltismo, etc.)^{5,7} y suelen aparecer en los escaneos donde es necesario mantener la respiración, especialmente en los estudios de tórax^{2,8}.

Tabla 1 Artefactos en TC^{2,3,5}

Movimientos del paciente
Presencia de cuerpos extraños/material médico
Errores en las medidas de atenuación de los rayos X
Endurecimiento del haz de rayos X cuando estos traspasan al paciente
Efecto de volumen parcial
Ruido (<i>quantum mottle</i>)
Mal funcionamiento de los detectores como consecuencia de errores de calibración o balanceo, efectos geométricos
Errores de espiral o "de remolino"
Factores ambientales

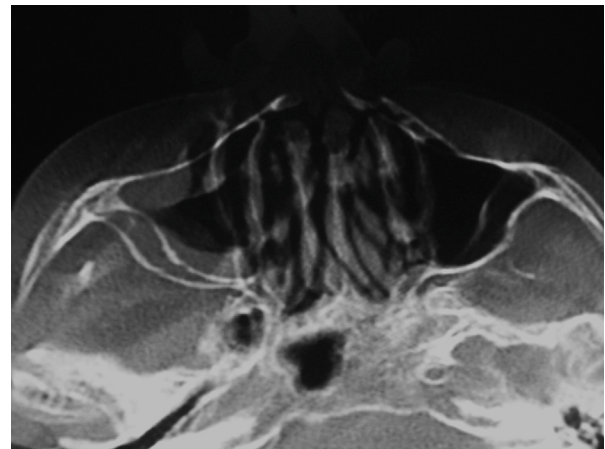


Figura 1 TC de macizo craneofacial, en ventana ósea, corte axial: se observa una distorsión de la anatomía normal que genera la apariencia de fantasmas o imágenes que se reiteran en forma difuminada. Corresponde a un artefacto por movimiento del paciente.

Se aprecian como bandas blancas y negras intercaladas, manchas o lunares negros, pérdida de la resolución, desdoblamiento de los contornos de las diferentes estructuras o distorsión de la anatomía^{2,3,5,9} (fig. 1).

Se soluciona tranquilizando al paciente y explicándole detalladamente la forma y duración del estudio, así como las acciones a realizar en caso de una mala técnica por movimiento. En casos de excitación, inestabilidad emocional o en la población pediátrica, también se pueden emplear mecanismos de inmovilización, contención o sedación. Aumentar la comodidad o utilizar métodos de barrido rápido, especialmente la tomografía computada multicorte (TCMC) que reduce la etapa de adquisición, disminuye el tiempo de apnea^{3,5,7}.

Los movimientos rítmicos involuntarios (espasmos, tics, etc.) pueden ser atenuados si se emplea la sincronización cardíaca o respiratoria.

Penumbra geométrica, geometría de los rayos X por descuido o falta de linealidad

Una inadecuada alineación de los rayos X (Rx) del tubo con los detectores puede generar una imagen borrosa con resolución espacial limitada². Se manifiesta como una penumbra relacionada con la medida del foco, ya que a menor tamaño, se obtiene menor penumbra geométrica⁵.

Un correcto y periódico mantenimiento y calibración del tomógrafo o una colimación secundaria eficaz reducen el efecto⁵.

Artefacto de los blancos por alteración de los detectores o error de estabilidad

Ocurren por una alteración en la calibración y balance de los detectores^{2,3,7,8}. Si estos no se encuentran intercalibrados o alineados, la proyección individual de cada anillo de datos es diferente, causando múltiples anillos concéntricos de intensidad variable ("rueda de carro")^{2,3,5} (fig. 2). También

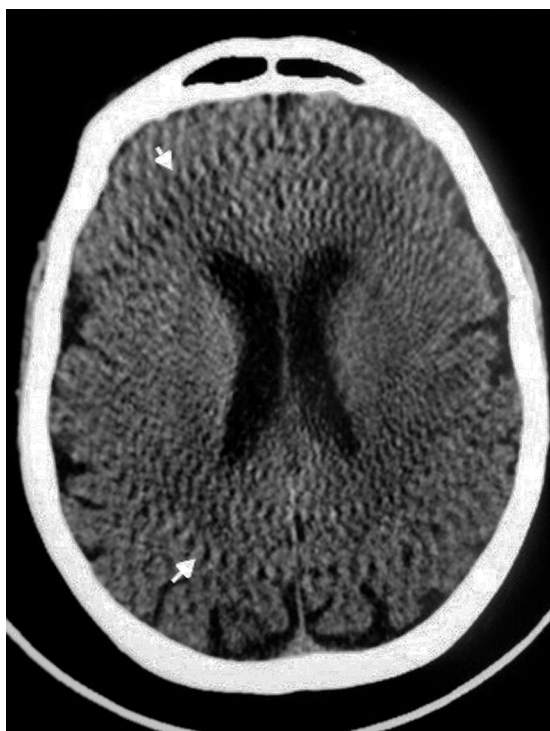

Figura 2 TC de cerebro, corte axial: se evidencian múltiples anillos concéntricos que aparentan una "rueda de carro" (flechas).

aparecen cuando el haz de rayos no está centrado sobre los detectores⁵.

El mantenimiento y la calibración periódicos del equipo de TC evita su aparición^{2,3,5,7}.

Endurecimiento del haz de rayos

Se genera por la absorción preferencial de los fotones de baja energía del rayo en los tejidos. Este efecto es más pronunciado en áreas de gran atenuación (como el hueso)^{2,3,5,7} y sucede cuando, al atravesar el haz de rayos, las estructuras encuentran transiciones muy marcadas de espesor y densidad⁵.

En este caso, se aprecian líneas o bandas espiculadas e intercaladas, claras y oscuras, como una sombra debajo de las costillas o como un aumento de sombras espiculadas en el mediastino, la cintura escapular o la base del cráneo^{2,3,5,7} (figs. 3 y 4).

En los equipos actuales este error ha desaparecido casi por completo mediante el empleo de filtros metálicos en la salida del haz de rayos o la corrección matemática de la curva de atenuación real con la ideal de un sistema monocromático^{3,5,7}.

El técnico puede aumentar el kilovoltaje (kV) en las zonas densas, aumentando la dosis de radiación recibida por el paciente. Para esto, se emplean opciones informáticas que modulan la cantidad de radiación en función de la forma y espesor del paciente.⁵

Algunos reportes mencionan que el gadolinio reduce el endurecimiento del rayo².

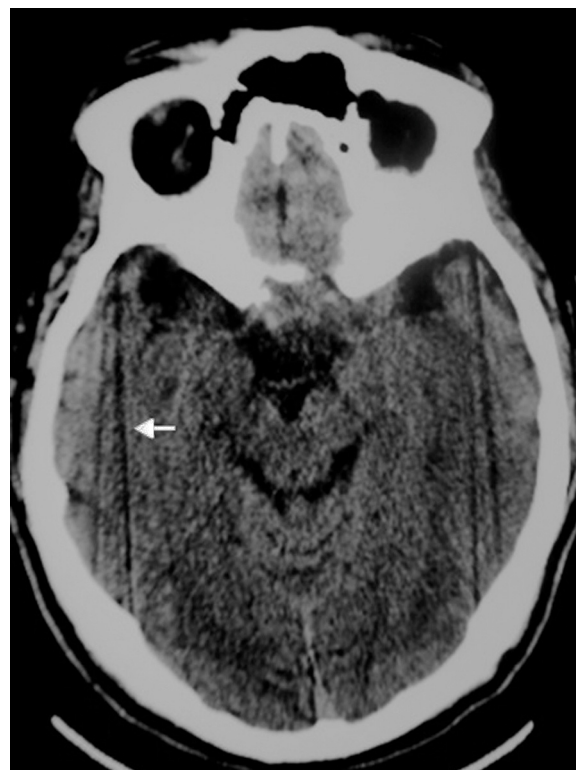

Figura 3 TC de cerebro, corte axial: se detectan artificios lineales hipodensos, que se originan a nivel de los peñascos y se extienden hacia el hueso occipital (flecha), por endurecimiento del haz de rayos.

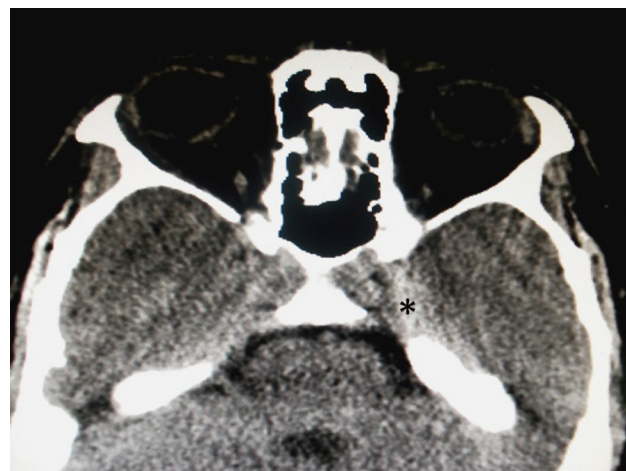

Figura 4 TC de cerebro, corte axial: se detecta un artificio por endurecimiento del haz de rayos al atravesar el peñasco. Se aprecian como hiperdensidades en topografía de los senos cavernosos (asterisco). No debe confundirse con sangrados extra o subdurales.

Cuerpos extraños e implementos médicos de alta densidad

Se originan por elementos o instrumentos quirúrgicos compuestos por algún metal, como prótesis dentales, material de osteosíntesis, *piercings*, joyas, aparatos de vigilancia, cables, utensilios médicos, semillas de radioterapia,

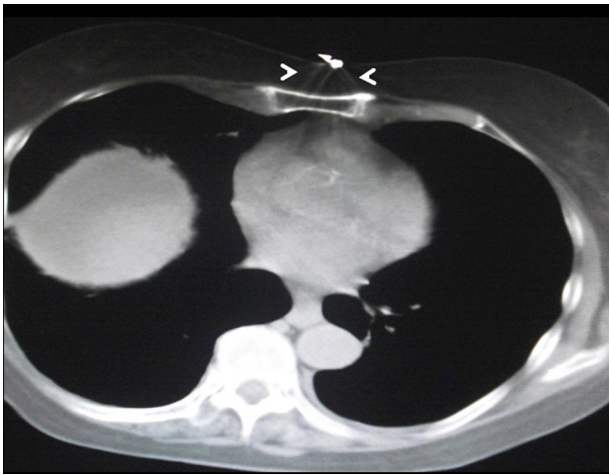


Figura 5 Plano abdominal alto, corte axial: se objetiva un elemento metálico sobre la pared abdominal anterior de la paciente, que corresponde a la vía de solución parenteral y genera artificios en "rayos de sol" (cabezas de flecha).

contrastes orales o endovenosos, y accesorios de ropa (botones, cierres, etc.)^{5,8,10}. Aunque en menor medida, también puede generarse por el gas (p. ej. a nivel de la cámara gástrica).

Este artefacto se reconoce porque el elemento de alta densidad genera un halo de falsa absorción en una o varias direcciones, como consecuencia de la variación abrupta de densidad⁵. Aparece como bandas o "rayos de sol", forzando a los detectores a operar en una región de respuesta no lineal^{2,3} (figs. 5-7), o como líneas de transición hipo e hiperdensas centradas en las imágenes metálicas presentes en el corte estudiado^{5,7}.

Para reducir la distorsión, se puede ubicar al material hiperdenso lo más cerca posible del centro del campo de medición y aumentar la angulación del gantry y el número de proyecciones, de forma de excluir el elemento metálico

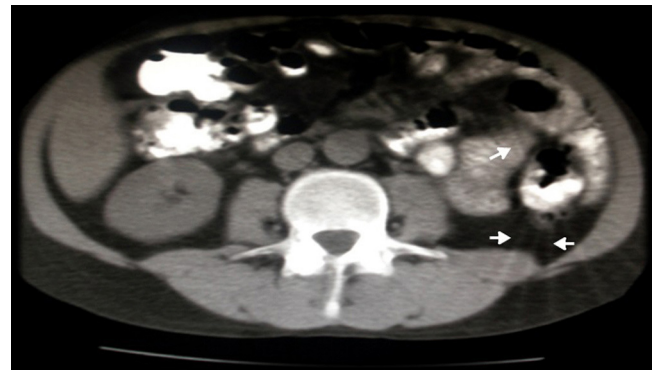

Figura 7 TC de abdomen con contraste oral, corte axial: la presencia del contraste oral baritado muy concentrado puede causar artefactos en "sol naciente", como se observa en el colon descendente (flechas).

o minimizar los efectos del artefacto³. También es posible realizar reconstrucciones algorítmicas con supresión metálica^{2,3,5,7,10}.

Artefacto por entrada de flujo

Se produce a nivel de las venas axilar o subclavia en las TC de tórax con contraste intravascular, como consecuencia del corto intervalo entre la administración del contraste endovenoso y el comienzo de la adquisición de los datos⁸. La distorsión de la imagen, con aumento de la densidad, impide la correcta valoración de la anatomía axilar (fig. 8), por lo que, para que el artefacto desaparezca, hay que retrasar unos segundos el inicio del escaneo.

Volumen parcial promedio

Cuando los tejidos de diferente absorción ocupan el mismo voxel, la intensidad del píxel corresponde al promedio de

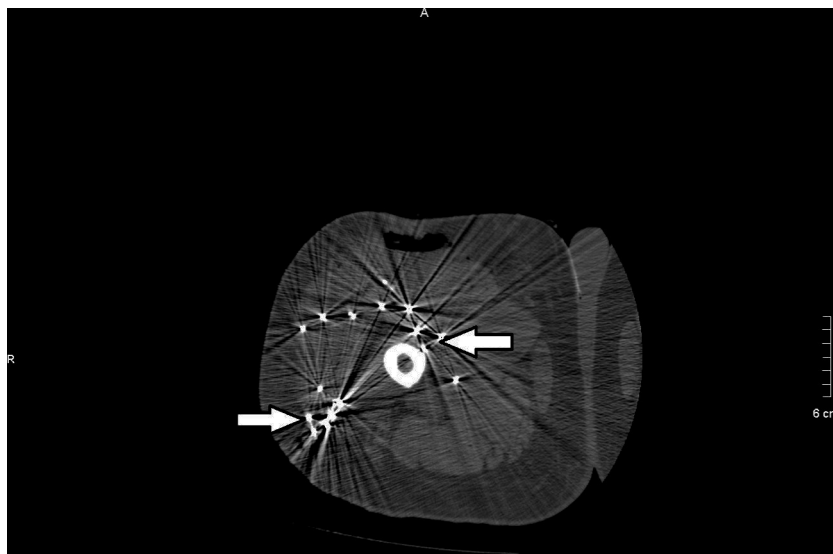


Figura 6 TC de muslo derecho, corte axial: paciente con un disparo en el muslo por accidente de caza. Se aprecian múltiples perdigones que provocan un artefacto en "rayos de sol", degradando la calidad de la imagen (flechas).

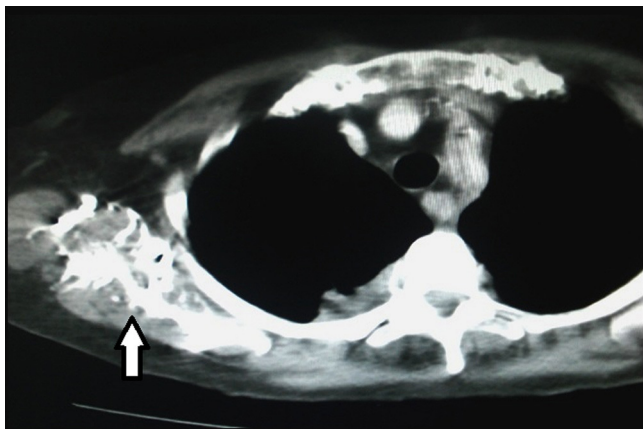


Figura 8 TC de tórax con contraste endovenoso, corte axial, en ventana mediastino: artificio generado por el contraste en la región axilar derecha, como consecuencia de un escaneo precoz (flecha).

las densidades de las estructuras del *voxel*^{2,5}. Este error se produce cuando el haz de rayos atraviesa estructuras heterogéneas y de alta densidad, dispuestas de forma paralela al eje de giro del sistema.

Suele presentarse en la base del cráneo a nivel de los peñascos y en la protuberancia occipital interna (fig. 9).

Para minimizar este defecto, se utilizan cortes de espesor fino y se elige una sección de corte ubicada en el centro del objeto a evaluar^{2,3,5}.

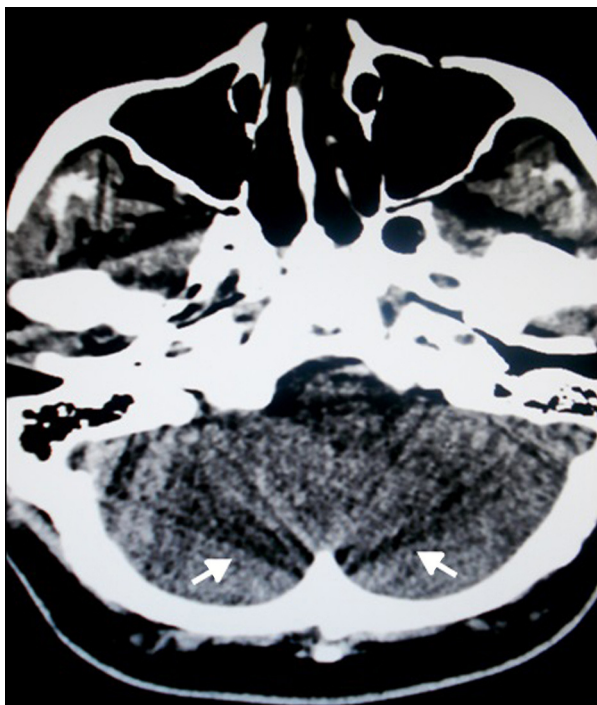


Figura 9 TC de cerebro, corte axial: se aprecian bandas lineales hipo e hiperdensas consecutivas, originadas en los peñascos y la protuberancia occipital interna por un artificio de volumen parcial promedio (flechas).

Factores ambientales

La humedad o temperatura ambiente, así como el exceso de partículas de polvo dentro del ordenador, causan errores en el algoritmo de reconstrucción². La colocación de un equipo de aire acondicionado y la higiene en la sala del tomógrafo y consola evitan la presencia de estas distorsiones.

Ruido

Es una falla del cálculo estadístico que genera rayas y líneas espiculadas dispuestas al azar, preferentemente en la dirección de mayor atenuación⁷. Al aumentar el ruido, los objetos con alta densidad (como el hueso) se manifiestan con bajo contraste, mientras que los tejidos blandos tienen una pobre visualización.

El ruido disminuye aumentando el miliamperaje o combinando la información de distintos escaneos, como el contraste de fases⁷.

Proyección incompleta

Aparece cuando una parte del paciente se encuentra fuera del área de interés, pero igualmente es escaneada. La computadora, al no tener suficientes datos para reconstruir esa región, genera artificios o bandas espiculadas. Sucede, por ejemplo, cuando se estudia el tórax o abdomen superior y el paciente no puede elevar los brazos³ (fig. 10). También puede constatarse cuando el haz de rayos atraviesa un objeto metálico.

Se atenúa evitando que otras partes del organismo se interpongan entre el gantry y el área de estudio, o bien realizando reformateos informáticos que supriman la región no deseada o la estructura metálica^{3,10}.

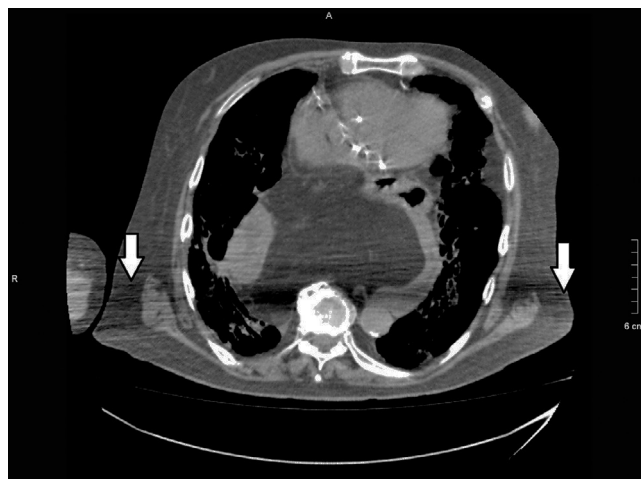

Figura 10 TC de tórax, corte axial, en ventana mediastino: se objetivan bandas hipo e hiperdensas consecutivas y horizontales, que impiden una correcta valoración del hemitórax posterior (flechas). Este artificio se produjo porque el paciente no pudo elevar los brazos.

Artificio de desborde de campo o salida de campo

Se objetivan zonas o áreas hiperdensas en el borde o límite de la imagen. Estos artefactos se visualizan cuando la región a estudiar o el cuerpo del paciente salen o exceden el campo de medida^{5,7}.

Se evitan adaptando el campo de medida al volumen corporal del paciente. En casos de obesidad puede ser difícil, pero en los nuevos equipos multicorte existen soluciones informáticas (algoritmos de reconstrucción) para solucionarlo^{5,7}.

Efecto del haz cónico

Con el incremento de los números de cortes por rotación se requiere una mayor colimación, y el haz de rayos pasa de una configuración cónica a una en abanico (se expande), produciendo un artefacto similar al volumen parcial³.

Se origina en los equipos multicorte debido a la elevada conicidad del haz de rayos (multilíneas) y a la utilización de un paso de hélice elevado^{3,5}. A mayor número de detectores, mayor será el artificio³.

Artefacto escalonado

Se produce en las imágenes multiplanares o 3D reformateadas, manifestándose en los bordes de la estructura estudiada como líneas superpuestas, semejantes a los peldaños de una escalera^{3,11}.

Aparece en las imágenes que necesitan una gran colimación y una reconstrucción no solapada³ (figs. 11 y 12), y se puede eliminar virtualmente con cortes finos reformateados.

Artefacto en "cebra"

Se observa como tenues rayas escalonadas en reconstrucciones multiplanares y 3D en el plano sagital o coronal. Se

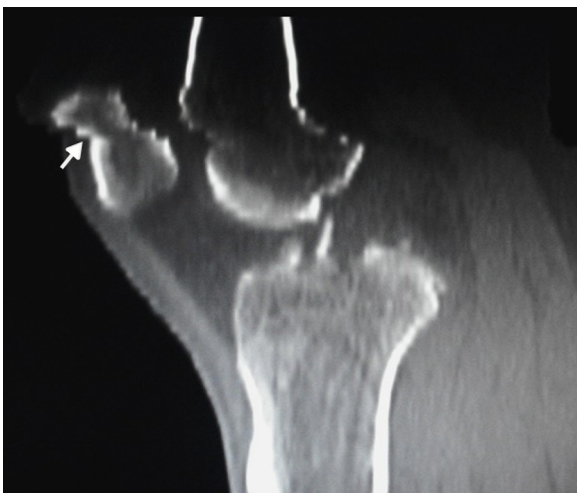

Figura 11 TC en reconstrucción multiplanar, corte sagital, en ventana ósea: se observa un artefacto escalonado a nivel de la epífisis distal del fémur y polo superior de la rótula (flecha).

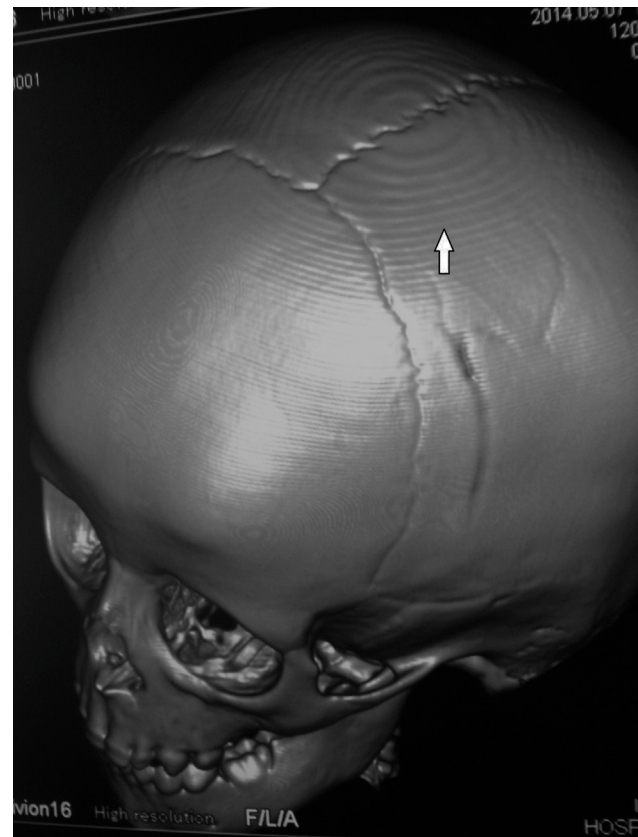


Figura 12 TC de cráneo, reconstrucción 3D, en ventana ósea: en el extremo superior de la calota se evidencia un artefacto concéntrico y escalonado (flecha).

genera por un excesivo grosor del corte, que origina una inhomogeneidad a lo largo del eje Z^{3,7} (fig. 13). Para reducirlo, se emplean algoritmos informáticos^{3,7}.

Artefacto en molino de viento

En los tomógrafos helicoidales la mesa de examen avanza continuamente, mientras el tubo de rayos rota alrededor del paciente. La fila de detectores pasa por el plano de interés, y la reconstrucción oscila entre las medidas de un solo detector y la interpolación de dos o más detectores. Si existe una gran diferencia de contraste entre estos, se crea una imagen distorsionada con forma de anillos concéntricos y espiculados, hipo e hiperdensos^{5,7} (fig. 14). Estos son más evidentes en los cortes finos.

Se reduce disminuyendo el paso de la hélice o empleando algoritmos informáticos^{3,5,7}.

Resonancia magnética

En RM los artificios pueden deberse a una técnica deficiente o al mal funcionamiento del sistema¹. Nos enfocamos en los que pueden simular entidades patológicas (tabla 2).

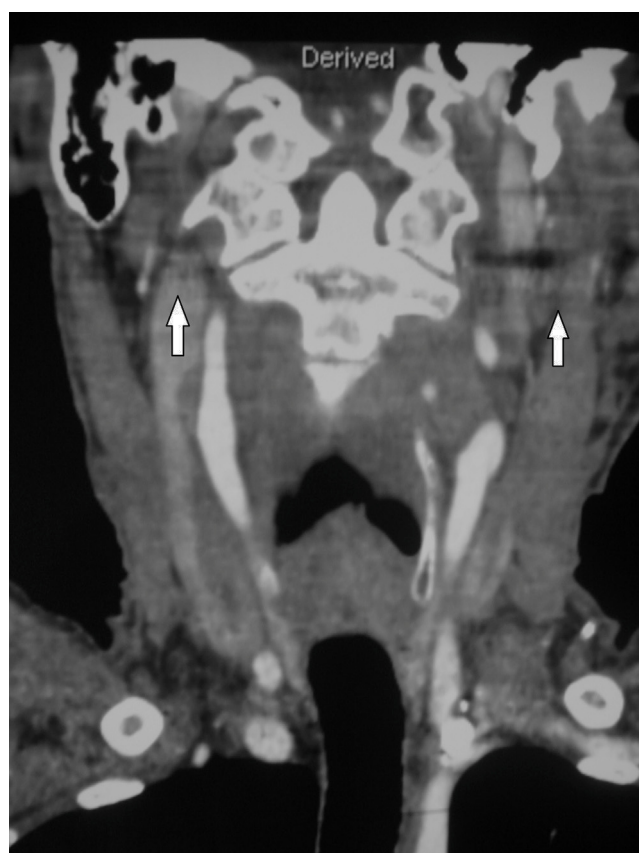

Figura 13 TC de cuello, en reconstrucción multiplanar, corte coronal, con contraste endovenoso: se evidencian líneas horizontales superpuestas sobre la figura (flechas).

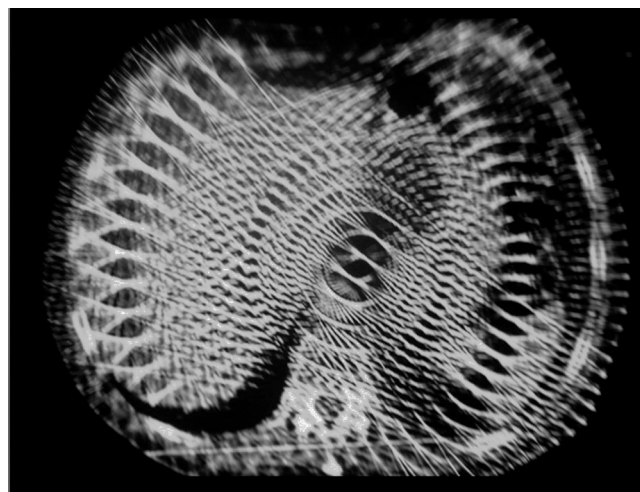


Figura 14 TC de abdomen, corte axial: el artefacto en "remolino" impide la normal visualización del abdomen.

Artefactos de movimiento

Ocurren por movimientos de las estructuras durante la adquisición de las imágenes. Se los puede dividir en controlados (voluntarios) o fisiológicos (involuntarios) (tabla 3), y estos últimos, a su vez, se clasifican en rítmicos/periódicos

Tabla 2 Artefactos en RM^{1,5}

De movimiento (<i>ghosting</i>)
De solapamiento (<i>aliasing</i>)
De truncamiento (<i>truncation</i>)
Cambio químico (<i>chemical shift</i>)
Susceptibilidad magnética (<i>magnetic susceptibility</i>)
Artefacto de repliegue (<i>wrap around</i>)
Ángulo mágico
Técnicos

Tabla 3 Clasificación de movimientos^{5,12}

Tipo de movimientos	Descripción
No controlados	Deglución Movimientos oculares Temblor por discomfort-inquietud Movimientos por dolor
Fisiológicos	Movimientos respiratorios Latidos cardíacos Flujo circulante (vascular, linfático, líquido cefalorraquídeo)

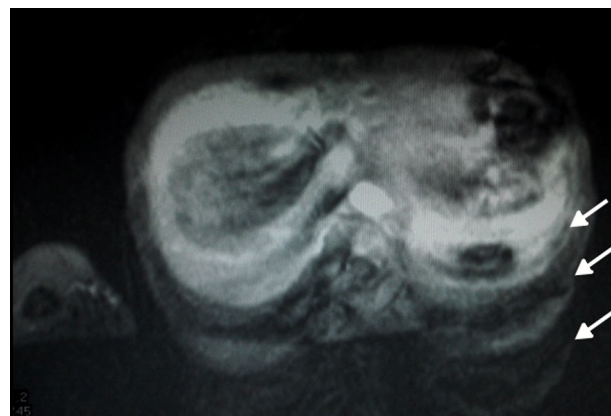


Figura 15 RM de abdomen, corte axial, en ponderación T2: se distingue la reiteración de imágenes difuminadas de aspecto fantasmagórico (flechas), ocasionadas por el movimiento del paciente durante la realización del estudio.

(latidos cardíacos, pulso, respiración) o no rítmicos (al azar, por ej. peristaltismo intestinal)^{1,4,5,12}.

Suelen distinguirse como imágenes borrosas de apariencia fantasmagórica, líneas sucesivas (como los latidos cardíacos) o manchas inespecíficas e irregulares^{1,13-15} (fig. 15).

Si estos artefactos no pueden ser completamente eliminados, sus efectos se controlan mediante manipulación técnica, seleccionando la frecuencia y dirección de la fase (p. ej. ante la duda sobre la existencia o no de una lesión que pudiese estar oscurecida por este artefacto, se puede modificar la frecuencia y dirección de fase para que el artefacto aparezca en posición vertical)^{1,4}.

Las secuencias con gradiente de eco (GRE) son más susceptibles a los artificios de flujo que las eco de espín (SE)¹⁴.

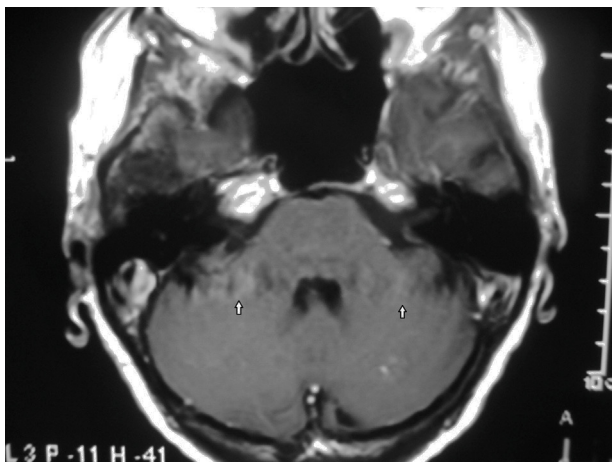


Figura 16 RM de cerebro, corte axial, en ponderación T1 con gadolinio: los artefactos de pulsación generan imágenes repetidas cíclicamente en sentido horizontal o vertical que simulan lesiones inexistentes (flechas).

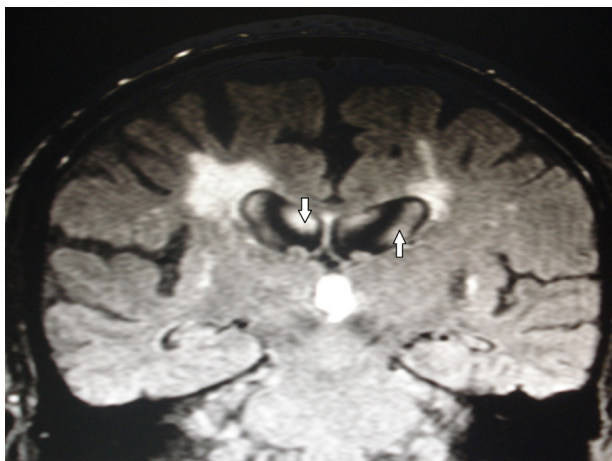


Figura 17 RM de cerebro, corte coronal FLAIR: se visualizan hiperintensidades en el interior de los ventrículos laterales debido a las pulsaciones del líquido ceforraquídeo (flechas).

Los pulsos de presaturación son efectivos para reducir los artificios de movimientos^{1,5,12}.

En cuanto a los artificios de pulsación vascular, estos pueden verse como ondas hiperintensas de pulsación en sentido vertical u horizontal, según la orientación del gradiente de eco (fig. 16). También es posible que se manifiesten con un flujo turbulento, viéndose como bandas o septos hipointensos intravasculares que simulan disecciones⁶. Ocasionalmente el flujo sanguíneo produce una señal hiperintensa intravascular por hiperflujo. Estos artefactos pueden reducirse con pulsos de saturación o mediante sincronización cardíaca^{4,14,15}.

Dentro de los defectos fisiológicos, se puede mencionar el de pulsación del líquido ceforraquídeo (LCR). Este se percibe hipointenso en las secuencias ponderadas en T2 e hiperintenso en FLAIR, y se origina por el movimiento constante del LCR que impide que su señal sea anulada. El fenómeno suele apreciarse en los ventrículos laterales y en el III y el IV^{6,16} (fig. 17). Para reducirlo, se llevan a cabo secuencias en tiempo de eco (TE) corto y se aplican

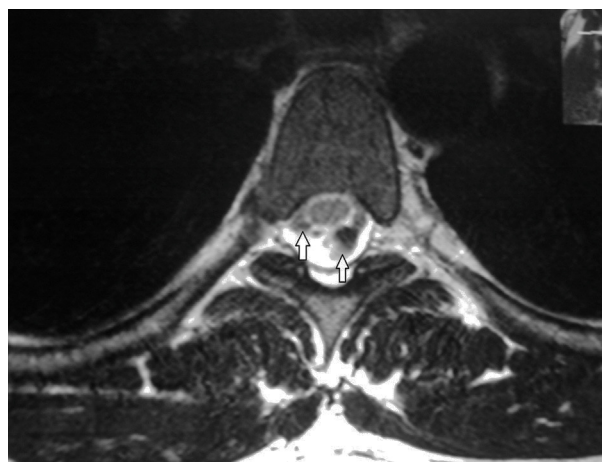


Figura 18 RM de columna dorsal, corte axial, en ponderación T2: dentro del saco tecal y detrás de la médula espinal, se distinguen imágenes tubulares hipointensas que corresponden a artefactos de pulsación del líquido ceforraquídeo (flechas). No deben confundirse con estructuras vasculares.

pequeños volúmenes de *voxel*, aumentando la matriz o disminuyendo el espesor de corte¹⁶.

Las pulsaciones del LCR en el canal raquídeo pueden simular lesiones intradurales en los cortes axiales y sagitales (fig. 18). Modificando la posición de las secciones del bloque de imágenes o readquiriendo las imágenes con distintos parámetros de tiempo, estos artificios pueden llegar a suprimirse^{1,6,15,17}.

En el caso de los movimientos oculares, es necesario solicitarle al paciente que cierre los ojos durante el estudio¹³; mientras que si está nervioso, hay que intentar tranquilizarlo explicándole cómo es el estudio, cuál es su duración y lo importante que es mantenerse quieto durante el procedimiento. Si es imprescindible, se pueden administrar fármacos relajantes⁴.

Los movimientos respiratorios se atenúan mediante sincronización respiratoria o sosteniendo la respiración (apnea)^{3,5,12,14} (fig. 19), mientras que los movimientos cardíacos se reducen sincronizando los latidos con la adquisición de imágenes o a través de la administración de fármacos^{1,3,5,12,13,18}. El peristaltismo intestinal se disminuye con anticolinérgicos⁴.

Artefactos de solapamiento o envolvimiento

Aparecen cuando el campo de estudio no incluye todas las estructuras anatómicas presentes en la sección de corte de una imagen^{1,4,5,14,15}. Así, la parte excluida queda incompleta en un extremo del corte y continúa en el borde opuesto^{1,4,12} (fig. 20). Se producen en la dirección de codificación de fase^{13,14}.

El efecto "cebra" o tornasolado es un ejemplo de solapamiento, especialmente en el plano coronal de las imágenes 3D. Se genera por una interferencia en el solapamiento de las imágenes y se manifiesta con bandas blancas y negras intercaladas en el margen de la imagen^{4,13,14} (fig. 21). Estas se encuentran con mayor frecuencia en las secuencias GRE.¹³

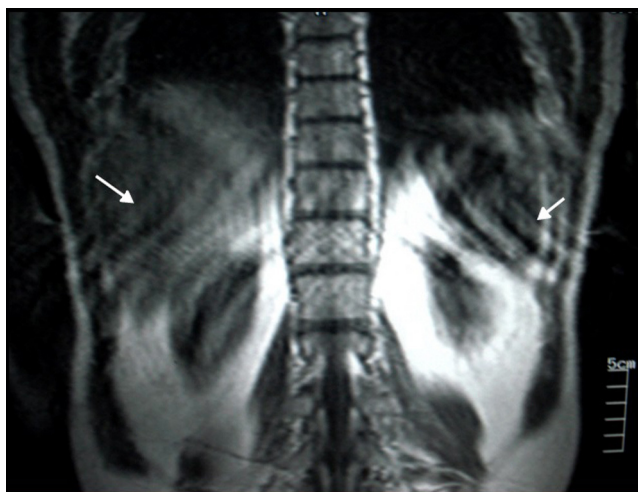


Figura 19 RM de abdomen, corte coronal, en ponderación T1: se detectan artefactos de movimiento respiratorio por taquipnea causada por la angustia del paciente durante el estudio (flechas).

Los artefactos de solapamiento pueden ser eliminados, incrementando el campo de visión (a expensas de una pérdida de resolución) o cambiando la dirección de fase^{1,4,5,12,15}. Asimismo, es posible suprimirlos mediante pulsos de saturación o en imágenes 3D a través de un pulso de gradiente Z durante la radiofrecuencia^{1,4,12}.

Artefacto de truncamiento, de Gibbs o pérdida

El bloque de armado de las imágenes digitales es un espectro de componentes adquiridos en cada paso de codificación en fase^{1,13}. Dado que es necesario un número infinito de componentes del espectro para reproducir detalles sin distorsiones y la cantidad es finita, la imagen reconstruida es una aproximación al detalle anatómico verdadero¹.

La diferencia entre la imagen original y la reconstrucción corresponde al error de truncamiento^{1,4,13}. Este se aprecia

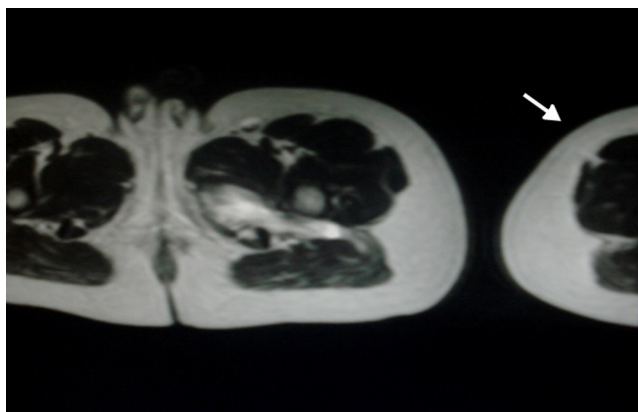


Figura 20 RM de caderas, corte axial, en ponderación T2: se aprecia un corte abrupto del muslo derecho que se continúa a la izquierda de la imagen (flecha). Este es el artefacto de solapamiento.

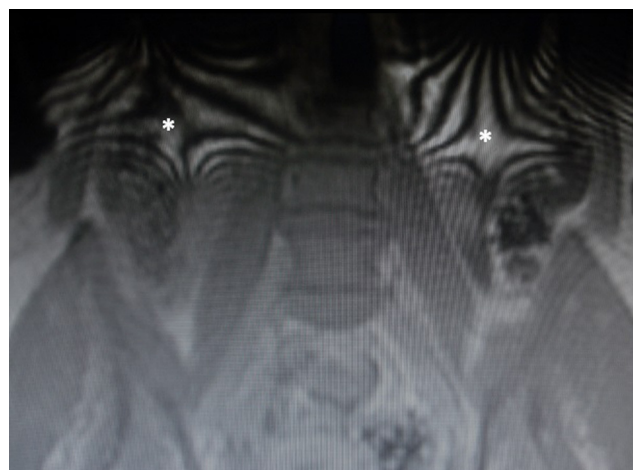


Figura 21 RM de pelvis, corte coronal, en ponderación T1: en los bordes de la imagen, se distinguen ondas o bandas hiper e hipointensas superpuestas. Corresponde al artefacto en "cebra" (asteriscos).

como bandas intercaladas hiper e hipointensas, paralelas a los bordes, con bruscos cambios de intensidad^{4,6,14,15,17}.

El artefacto de Gibbs a menudo funciona como sinónimo del de truncamiento. Consiste en la falta de convergencia de la integral de Fourier como punto de discontinuidad de una función y ocurre en la dirección de fase^{1,6,14}. En este caso, se observan anillos en la proximidad de una discontinuidad (p. ej. en la interfase cerebro/cráneo)^{1,4,13,15} (fig. 22), por lo que el artefacto solo se elimina al remover la discontinuidad de la función. Para ello, se emplean filtros que nivelan o alisan la imagen, incrementando la matriz y extendiendo el tiempo de escaneo^{1,13}.

En la médula espinal se producen errores de truncamiento por el cambio brusco de tejido en la interfase médula espinal/LCR¹⁷.

Este tipo de artefacto puede simular siringomielia en la columna cervical y desgarros meniscales en las

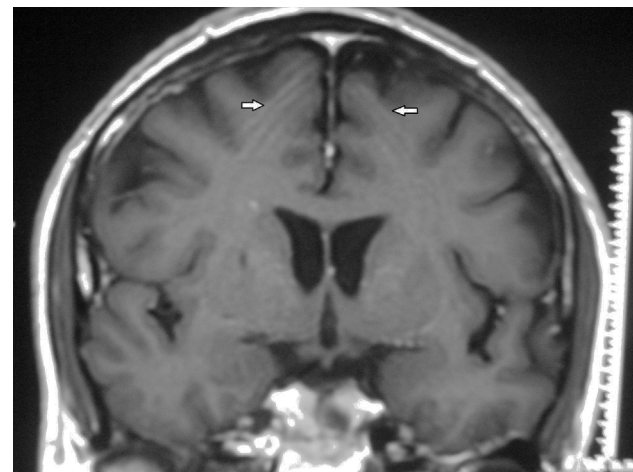


Figura 22 RM de cerebro, corte coronal, en ponderación T1 con gadolinio: se ven bandas hipo e hiperintensas superpuestas en la topografía de los lóbulos frontales (flechas). Esto es característico del artefacto de truncamiento o de Gibbs.

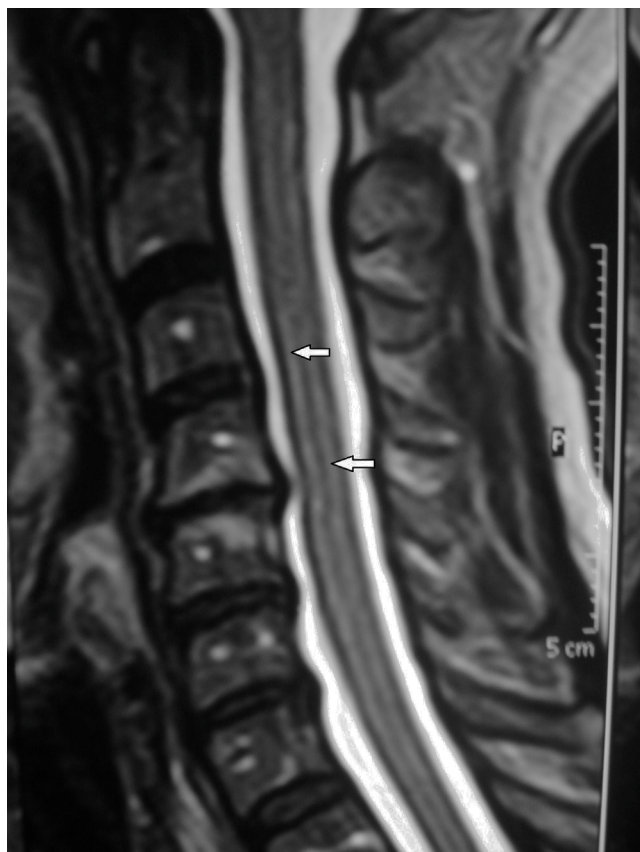

Figura 23 RM de columna cervical, corte sagital, en ponderación T2: por el artefacto de truncamiento, se advierten hiperintensidades verticales que simulan una patología del conducto epidural (flechas).

rodillas^{1,4,6,13,17} (fig. 23). Se corrige aumentando el tamaño de la matriz o el tiempo de adquisición, o bien con filtros de reconstrucción^{4,6,15}.

Artefactos de desplazamiento químico

Son cambios de señal producidos por las distintas frecuencias de precesión de los protones de los diferentes tejidos adyacentes^{1,19}. Expuestos a un mismo campo magnético, los protones precesan a una menor tasa en lípidos que en agua¹. Suelen ser más evidentes cuando se utiliza una banda estrecha, como en las secuencias con TE largo, GRE o difusión (DWI)^{1,4,6,14,19}.

Se manifiestan en sentido de la codificación de frecuencia por la aparición de bandas hiper-hipointensas en una interfase agua-grasa o por la presencia de elementos ferromagnéticos^{1,4,6,12,15,18,19}.

El cambio químico se encuentra con mayor asiduidad en la base del cráneo, rodeando los riñones, vejiga y órbitas, o puede simular esclerosis a nivel de los platillos terminales de los cuerpos vertebrales^{1,4,6,13,19} (fig. 24).

Este efecto constituye la base de la secuencia fuera de fase y de la espectroscopia por RM^{1,19}. La secuencia fuera de fase nos permite medir el decaimiento de la intensidad de señal en los tejidos con contenido rico en lípidos y es importante para la valoración de la infiltración grasa en un órgano,

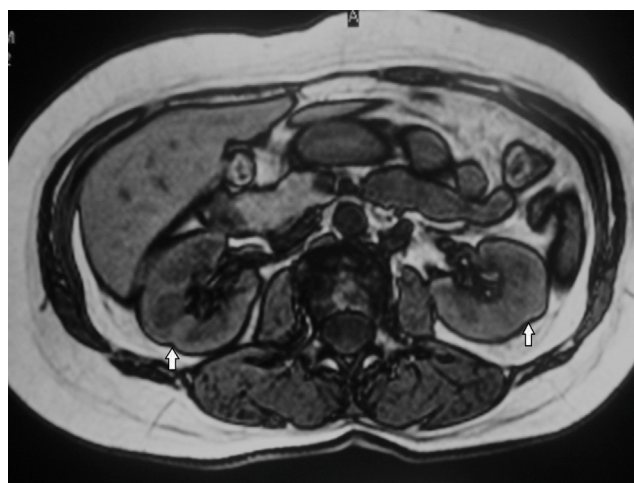


Figura 24 RM de abdomen, corte axial, secuencia fuera de fase: se evidencia una banda hipointensa, originada por el desplazamiento químico, que rodea los riñones (flechas). Este efecto es denominado también "sello de agua".

especialmente en el hígado y las glándulas adrenales¹⁹. Además, sirve para delimitar estructuras rodeadas de tejido grasa¹⁹.

Este artefacto puede disminuirse a través de secuencias de supresión grasa (fat-sat) o de recuperación de inversión atenuada de flujo (FLAIR), dado que estas eliminan la señal de tejido grasa o, mediante el aumento de la pendiente del gradiente de lectura, aumentan el ancho de la banda pasante^{4,6,15}.

Al igual que los artefactos de truncamiento, los de desplazamiento químico pueden movilizarse en otra posición en la imagen, cambiando la dirección de la codificación de fase y frecuencia^{1,15,19}.

Artificios de susceptibilidad magnética

Generan una deformidad local del campo magnético, causando un error en el registro espacial¹. La susceptibilidad magnética describe el grado de magnetización de una materia expuesta a un campo magnético. Las sustancias con susceptibilidad positiva son llamadas paramagnéticas (gadolinio, titanio o platino) y aquellas con susceptibilidad negativa se denominan diamagnéticas (agua)^{1,4,5,14,15}. Las de fuerte susceptibilidad magnética positiva se clasifican como superparamagnéticas.

El aire y el vacío no tienen susceptibilidad magnética, a diferencia de algunos materiales ferromagnéticos, como el acero, el cobalto o el níquel.⁴

Este artefacto se produce entre sustancias con diferentes rangos de susceptibilidad en las secuencias GRE, como aire/tejidos blandos o hueso/tejidos blandos, y se utilizan con fines diagnósticos para evidenciar secuelas hemorrágicas (interfase hemoglobina/tejido). Son más evidentes en los tejidos vecinos a los senos paranasales, región selar o alrededor de las asas intestinales con contenido aéreo^{1,4,5,14,15}.

Los artificios por susceptibilidad magnética generan áreas de vacío de señal, característicos cuando se estudia una región anatómica con un elemento metálico,

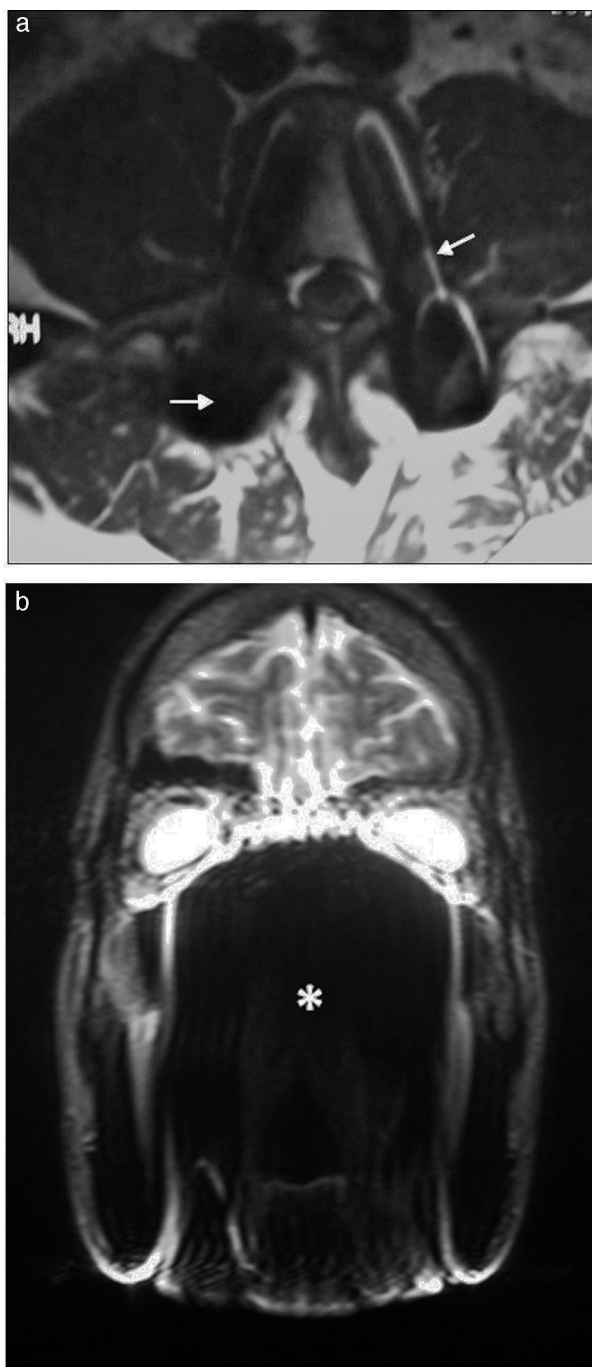


Figura 25 RM de columna lumbar, corte axial, en ponderación T1: (a) se observan elementos metálicos de osteosíntesis (tornillos) que distorsionan la imagen por artefacto de susceptibilidad magnética (flechas). (b) RM de macizo craneofacial, corte coronal, en ponderación T2: los brackets generan vacío de señal, alterando la normal visualización (asterisco).

como implantes dentales, brackets, clips, *coils*, stents o elementos ortopédicos^{1,5,15} (fig. 25). Estos objetos pueden causar artificios hipointensos que distorsionan localmente el campo magnético^{4,12} y dependen del tipo de metal, tamaño, forma y orientación en relación con el campo⁶. También pueden apreciarse a nivel de las órbitas con

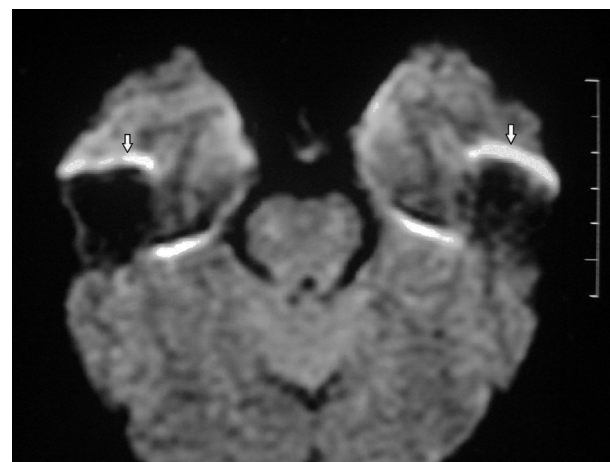


Figura 26 RM de cerebro, corte axial, con difusión: se identifican hiperintensidades en la topografía de los lóbulos temporales por arteficio de los peñascos (flechas). Corresponde al arteficio de susceptibilidad magnética.

algunos cosméticos o maquillajes, así como con ciertos tatuajes corporales o *piercings*.

La susceptibilidad magnética es mayor en secuencias con supresión grasa, ya que son muy sensibles a la deshomogeneización del campo magnético^{1,5}. También aparecen distorsiones en secuencias con TE largo porque las pequeñas diferencias en la frecuencia de precesión tienen más tiempo para producir un error de fase^{1,4,15}.

Este arteficio puede verse en el estudio de la columna vertebral por la interfase hueso-PCR en las secuencias GRE, originando el efecto de florecimiento (donde el hueso parece engrosado y genera estrechez del conducto raquídeo o de los neuroforámenes). Con las secuencias ponderadas en T1 este error desaparece^{1,5}.

También ocurre en la DWI en la transición entre los peñascos y el cerebro (fig. 26).

Este arteficio se limita cuando el paciente se quita el objeto metálico y se emplean secuencias eco de espín. Hay que evitar las secuencias con supresión grasa o utilizar las eco de espín reorientadas 180°^{1,4,5,12,14}.

Ángulo mágico

Se origina cuando las estructuras anatómicas formadas por fibras paralelas (tendones o ligamentos) describen un ángulo de 55° en relación con el eje B0. Se evidencian hiperintensos en las secuencias con TE corto^{5,13,15}, y producen una imagen que aparenta una lesión en el tejido blando evaluado (meniscos, ligamento, cartílago o tendón).

Este arteficio suele presentarse en el tendón distal del músculo supraespinoso del hombro (fig. 27) y es atenuado reposicionando al paciente e incrementando el TE de la secuencia¹⁵.

Arteficio en cremallera

Se produce cuando un objeto se interpone en el campo de radiofrecuencia. Las causas pueden ser múltiples: una lámpara titilando en la sala del resonador, una puerta mal

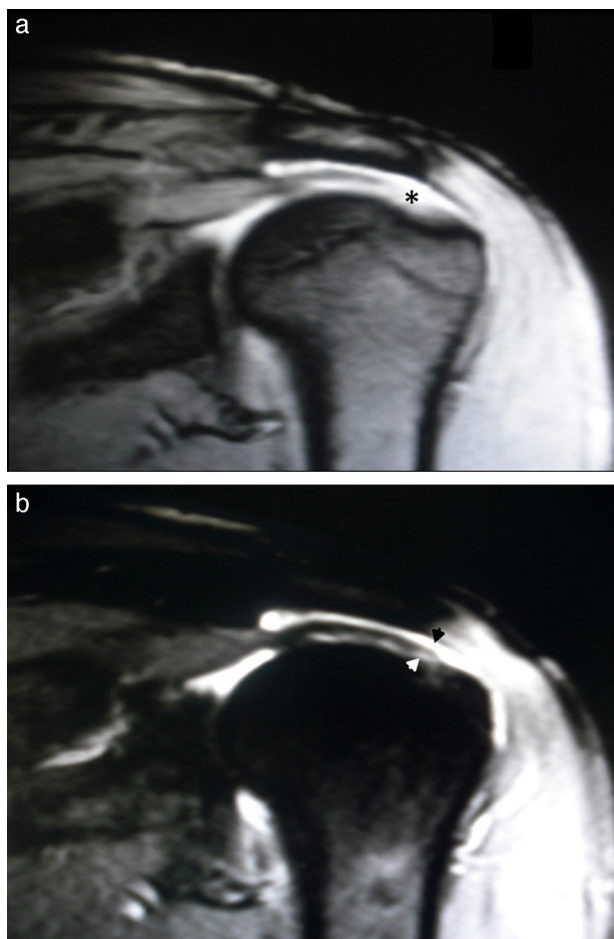

Figura 27 RM de hombro, cortes coronales (a) en ponderación T2 (a) y (b) STIR: el artefacto en ángulo mágico se distingue en la secuencia ponderada en T2, aparentando un desgarro completo del tendón distal del músculo supraespinoso (asterisco), mientras que en la secuencia STIR se evidencia integridad del tendón (flechas).

cerrada, aparatos electrónicos próximos al resonador, electricidad estática, etc.^{4,15} (fig. 28).

Se manifiesta con distorsiones lineales alternantes, hipo e hiperintensas en la dirección de fase, preferentemente en el tobillo, el manguito rotador del hombro, los meniscos de la rodilla y el cartílago articular^{4,15}.

Para eliminarlo, hay que detectar la fuente que perturba la radiofrecuencia. Por ejemplo, evitar la formación de humedad, utilizar equipamiento compatible con la sala del resonador o eliminar electricidad estática.

Artefactos tecnológicos

Ocurren cuando hay una falla en los sistemas electrónicos, las bobinas, el equipamiento, la jaula de Faraday, etc., con artefactos geométricos sobre la imagen.

Las recalibraciones periódicas del sistema o la reparación por parte del servicio técnico del fabricante pueden solucionar esta alteración⁵.

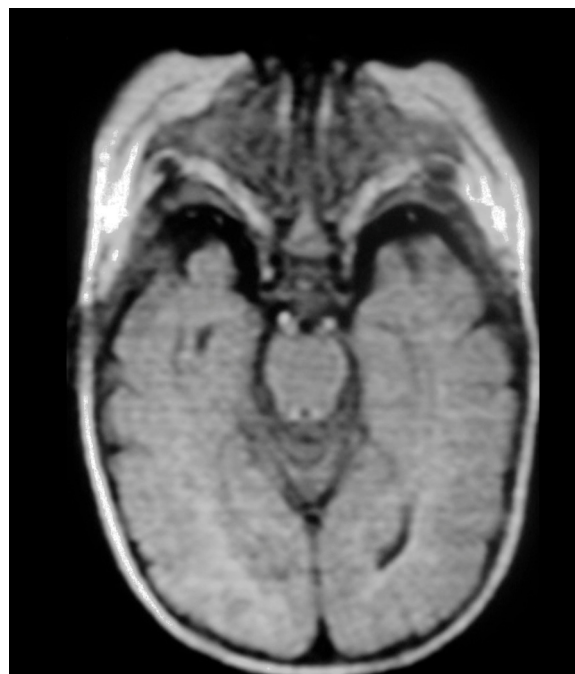


Figura 28 RM de cerebro, corte axial, FLAIR: se detectan múltiples bandas lineales horizontales, como consecuencia del tubo fluorescente titilando en la sala del resonador.

Conclusión

Existen numerosos artificios y artefactos en TC y RM. Estos deben ser reconocidos para evitar una interpretación errónea de las imágenes, ya que pueden simular patologías inexistentes o encubrir lesiones verdaderas. Conocer los diferentes tipos, sus causas y las formas de evitarlos es importante para establecer un diagnóstico preciso.

Confidencialidad de los datos

Los autores declaran que han seguido los protocolos de su centro de trabajo sobre la publicación de datos de pacientes y que todos los pacientes incluidos en el estudio han recibido información suficiente y han dado su consentimiento informado por escrito.

Conflicto de intereses

Los autores declaran no tener ningún conflicto de intereses, excepto el ingeniero Siviero que declara que trabaja en la empresa Griensu S.A. como posible conflicto de interés.

Bibliografía

1. Arena L, Morehouse H, Safir J. MR imaging artifacts that simulate disease: how to recognize and eliminate them. *Radiographics*. 1995;15:1373-94.
2. Al-Shakhray I, Al-Obaidi T. Common artifacts in computerized tomography: a review. *Applied Radiology*. 2003;32:25-32.
3. Barret J, Keat N. Artifacts in CT: recognition and avoidance. *Radiographics*. 2004;24:1679-91.

4. Stadler A, Schima W, Ba-Ssalamah A, Kettenbach J, Eisenhuber E. Artifacts in body MR imaging: their appearance and how to eliminate them. *Eur Radiol.* 2007;17:1242–55.
5. Dillesenger J, Moerschel E. Manual para técnicos radiólogos. Cuando la teoría enriquece la práctica. Buenos Aires: Journal; 2012.
6. Vargas M, Delavelle J, Kohler R, Becker C, Lovblad K. Brain and spine MRI artifacts at 3 Tesla. *J Neuroradiol.* 2009;36:74–81.
7. Boas FE, Fleischmann D. CT artifacts: causes and reduction techniques. *Imaging Med.* 2012;4:229–40.
8. Hofer M. Aplicación de medios de contraste. En: Hofer M, editor. Manual práctico de TC: introducción a la TC. Madrid: Panamericana; 2008. p. 19–21.
9. Tarver R, Conces DJ Jr, Godwin JD. Motion artifacts on CT simulate bronchiectasis. *AJR Am J Roentgenol.* 1988;151:1117–9.
10. Zhang X, Wang J, Xing L. Metal artifact in x-ray computed tomography (CT) by constrained optimization. *Med Phys.* 2011;38:701–11.
11. Fleischmann D, Rubin GD, Paik DS, Yen SY, Hilfiker PR, Beaulieu CF, et al. Stair-step artifacts with single versus multiple detector-row helical CT. *Radiology.* 2000;216:185–96.
12. Kraitchman D. Spin- and gradient-echo imaging. En: Filippi M, De Stefano N, Dousset V, McGowan J, editores. MR Imaging in white matter diseases of the brain and spinal cord. Berlín: Springer-Verlag; 2005. p. 37–8.
13. Liney G. MRI in clinical practice. Londres: Springer -Verlag; 2006. p. 39–52.
14. Zhuo J, Gullapalli R. AAPM/RSNA physics tutorial for residents: MR artifacts, safety, and quality control. *Radiographics.* 2006;26:275–97.
15. Peh WC, Chan JH. Artifacts in musculoskeletal magnetic resonance imaging: identification and correction. *Skeletal Radiol.* 2001;30:179–91.
16. Lisanti C, Carlin C, Banks KP, Normal Wang D. MRI appearance and motion-related phenomena of CSF. *AJR Am J Roentgenol.* 2007;188:716–25.
17. Levy LM, Di Chiro G, Brooks RA, Dwyer AJ, Wener L, Frank J. Spinal cord artifacts from truncation errors during MR imaging. *Radiology.* 1988;166:479–83.
18. Smith T, Nayak K. MRI artifacts and correction strategies. *Imaging Med.* 2010;2:445–57.
19. Hood MN, Ho VB, Smirniotopoulos JG, Szumowski J. Chemical shift: the artifact and clinical tool revisited. *Radiographics.* 1999;19:357–71.