

APORTES DE LA IMAGENOLOGÍA EN LOS TUMORES ÓSEOS

DR. EDUARDO CORCHS

PROF. ADJ. CÁTEDRA DE IMAGENOLOGÍA

HOSPITAL DE CLÍNICAS

PARÁMETROS DE EVALUACIÓN CLÍNICO-RADIOLÓGICOS DE LA LESIÓN ÓSEA FOCAL

1. EDAD

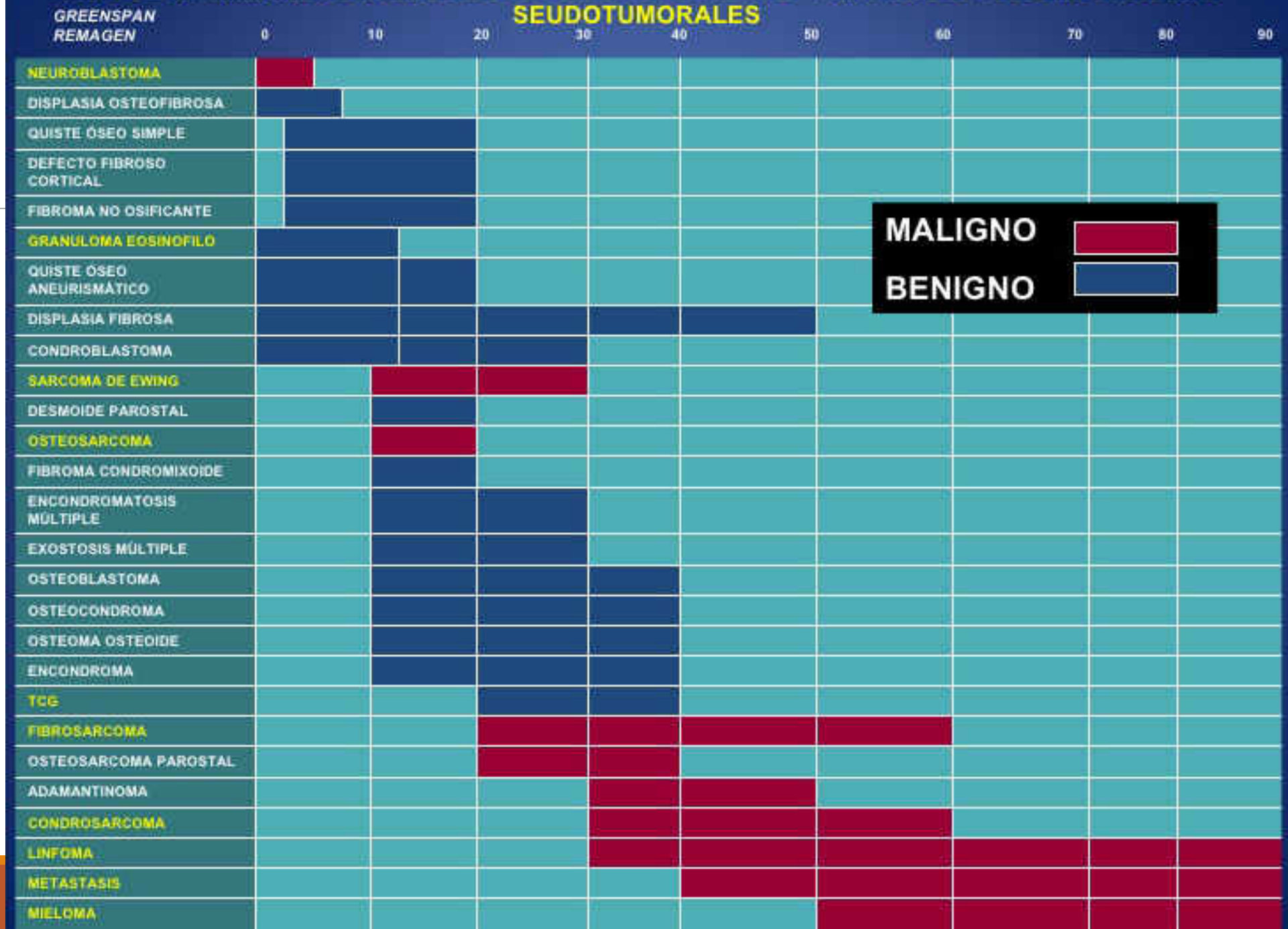
2. LOCALIZACIÓN

3. CARACTERÍSTICAS DE LA IMAGEN

- ✓ Patrón
- ✓ Borde (zona de transición)
- ✓ Afectación de la cortical
- ✓ Reacción perióstica
- ✓ Masa de partes blandas
- ✓ Matriz tumoral

Agresividad

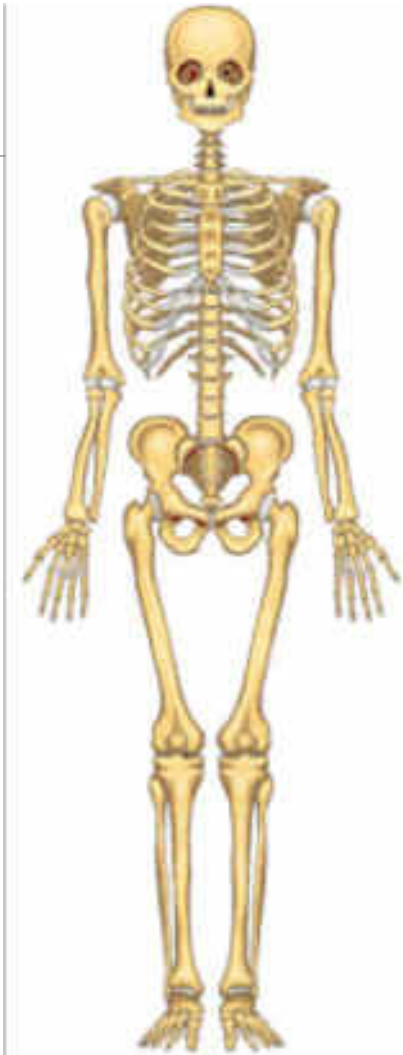EDAD DE MAXIMA INCIDENCIA DE LOS TUMORES BENIGNOS Y MALIGNOS Y DE LAS LESIONES SEUDOTUMORALES



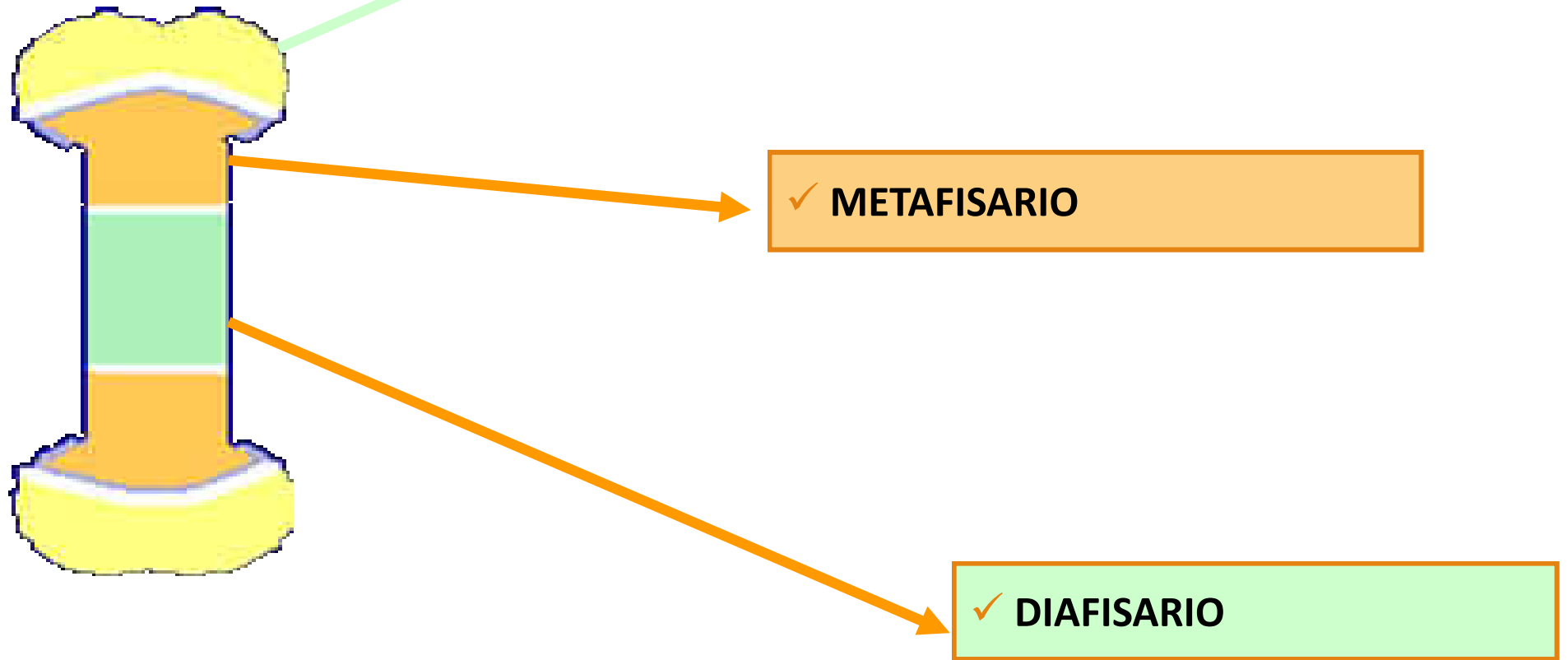
2. LOCALIZACIÓN

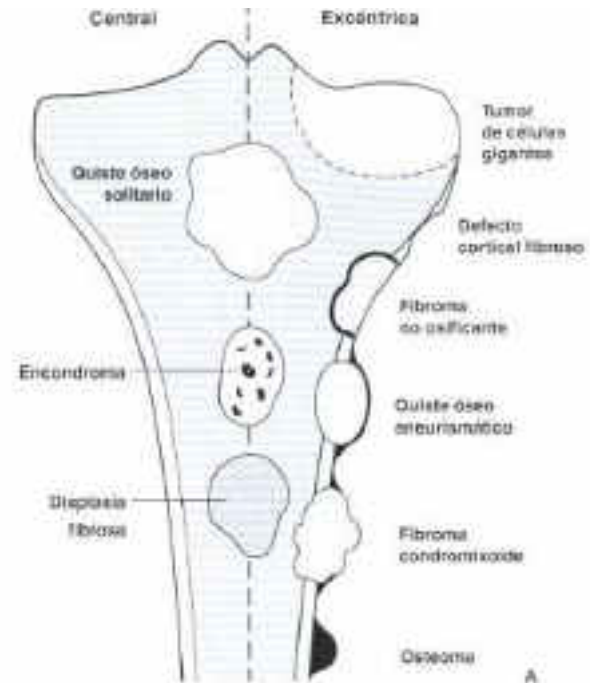
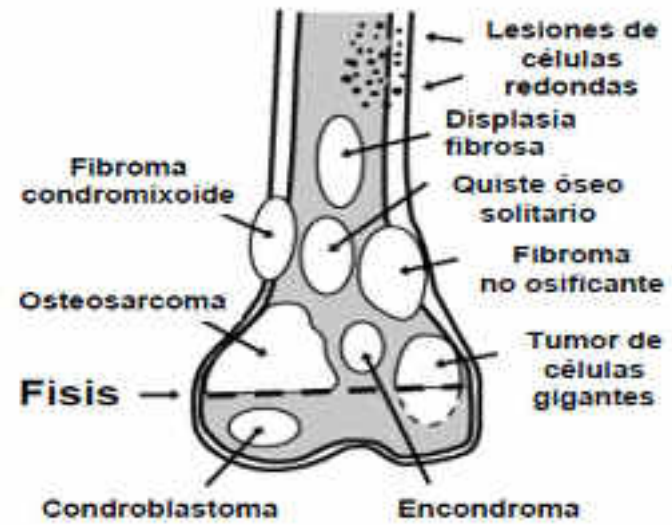
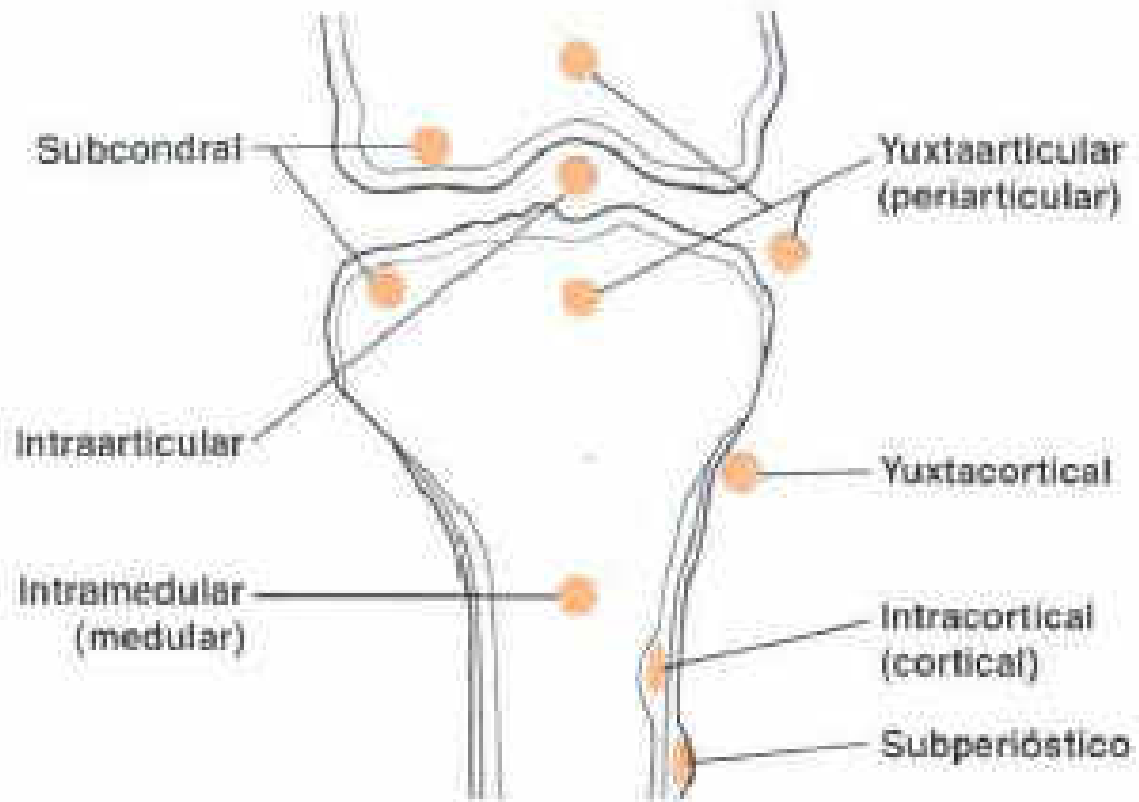
ESQUELETO AXIAL O APENDICULAR

HUESO LARGO O CORTO



2. LOCALIZACIÓN





3. CARACTERÍSTICAS DE LA IMAGEN

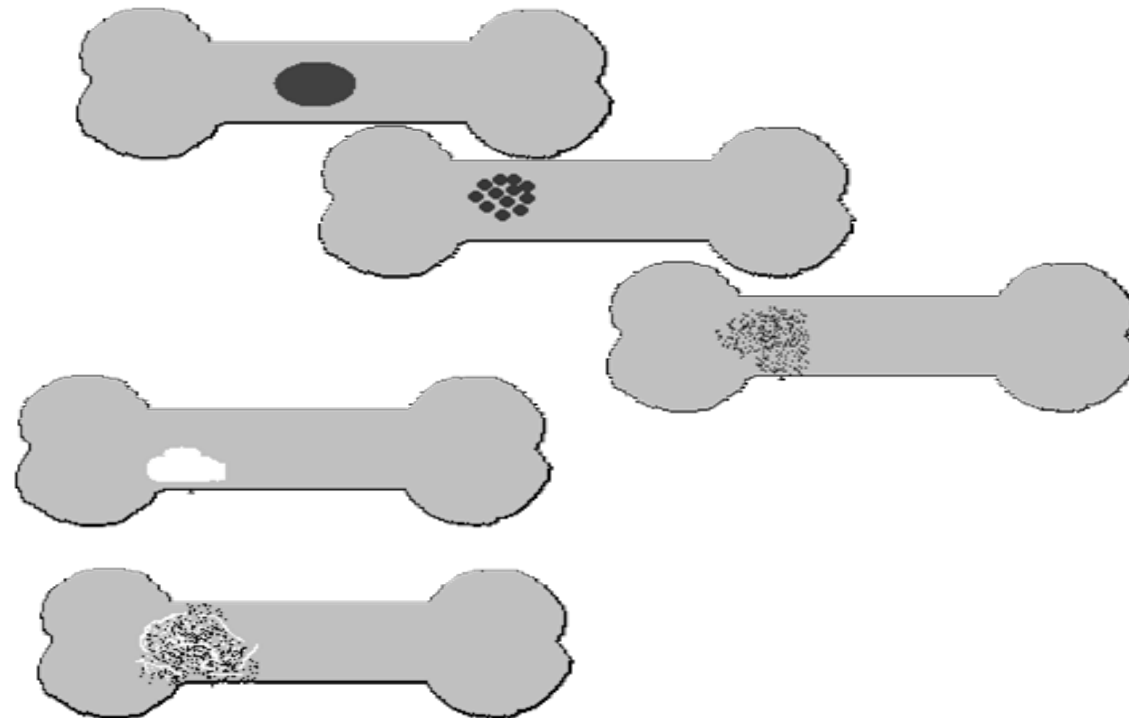
✓ Patrón

◦ LÍTICO

- Geográfico
- Apolillado
- Permeativo

◦ PRODUCTIVO

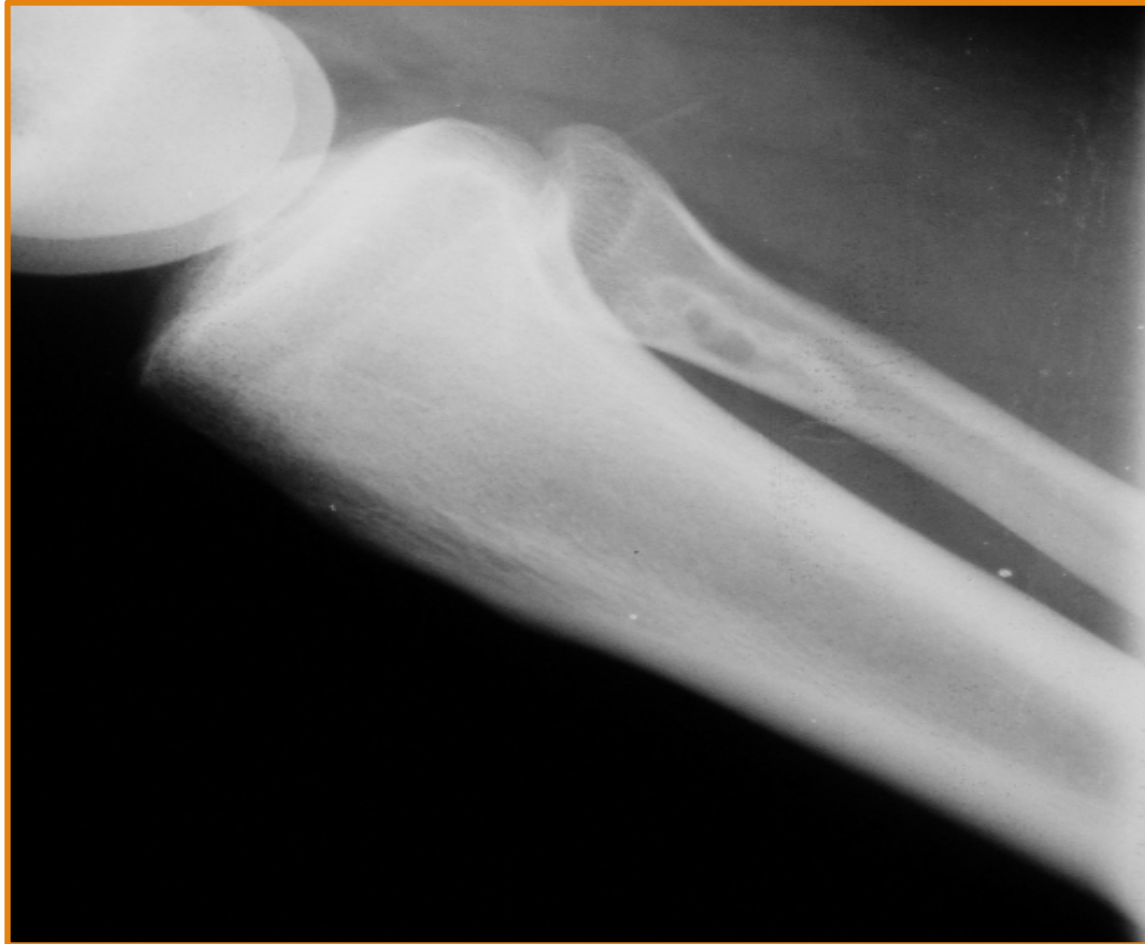◦ MIXTO



NA

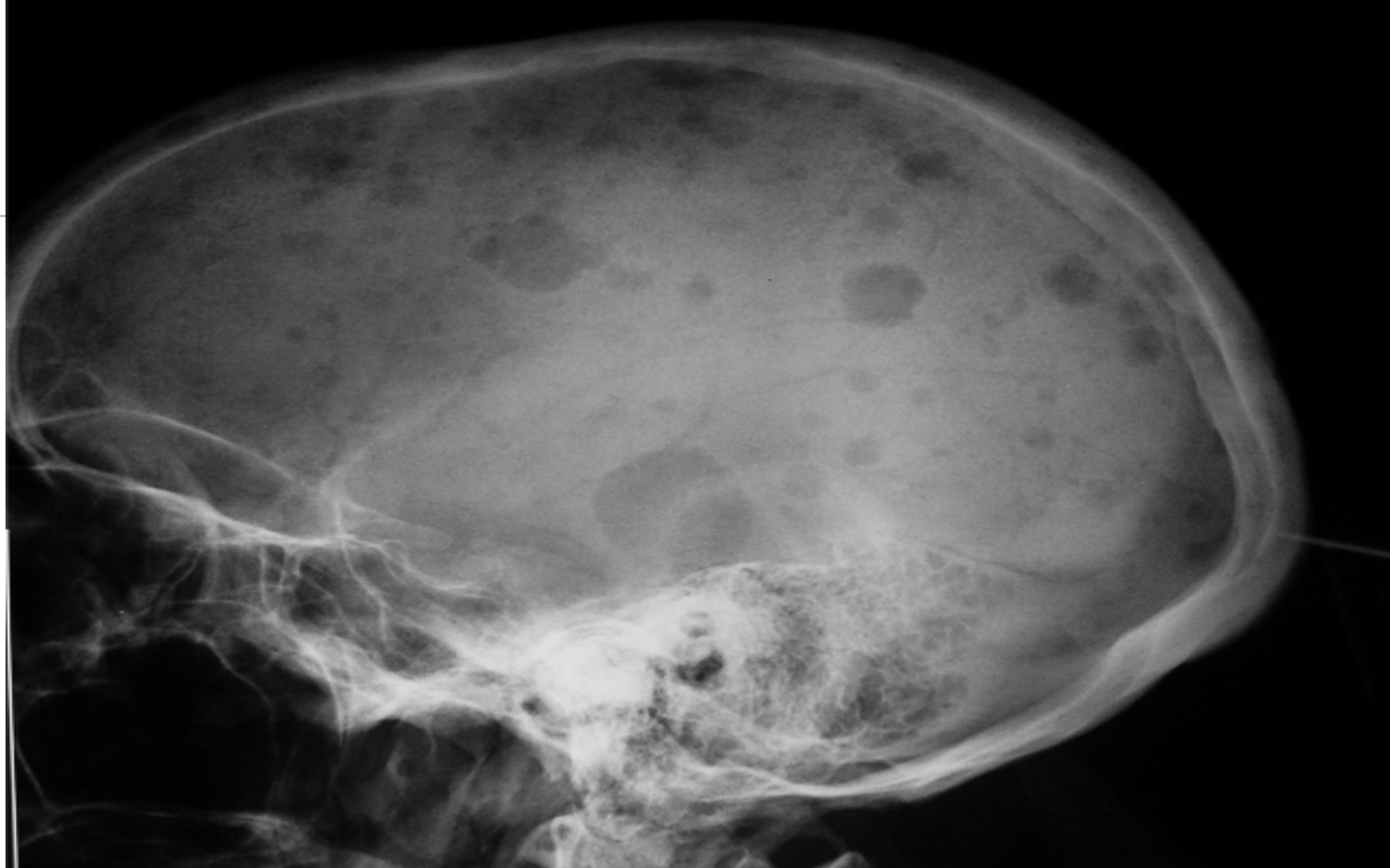

A



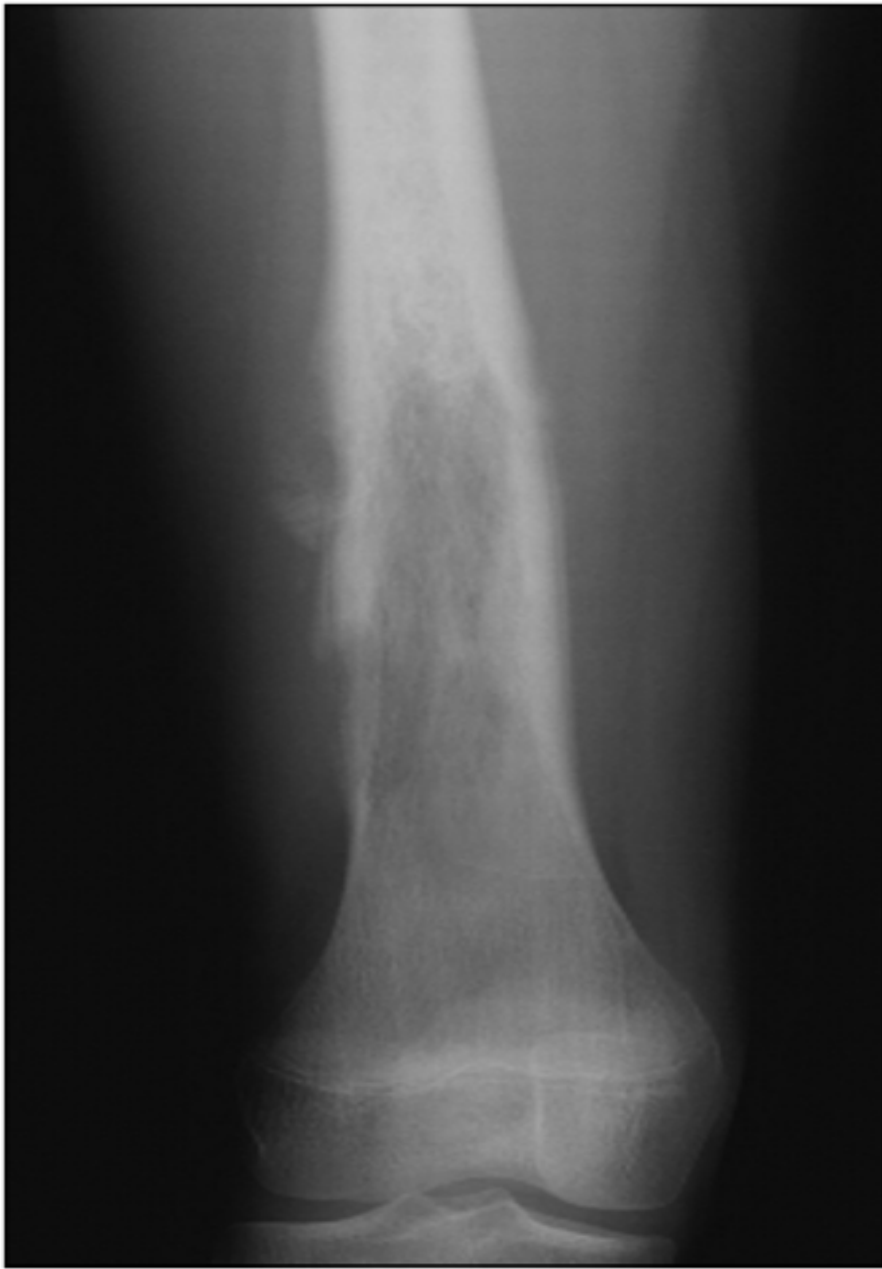✓ Patrón: lítico geográfico





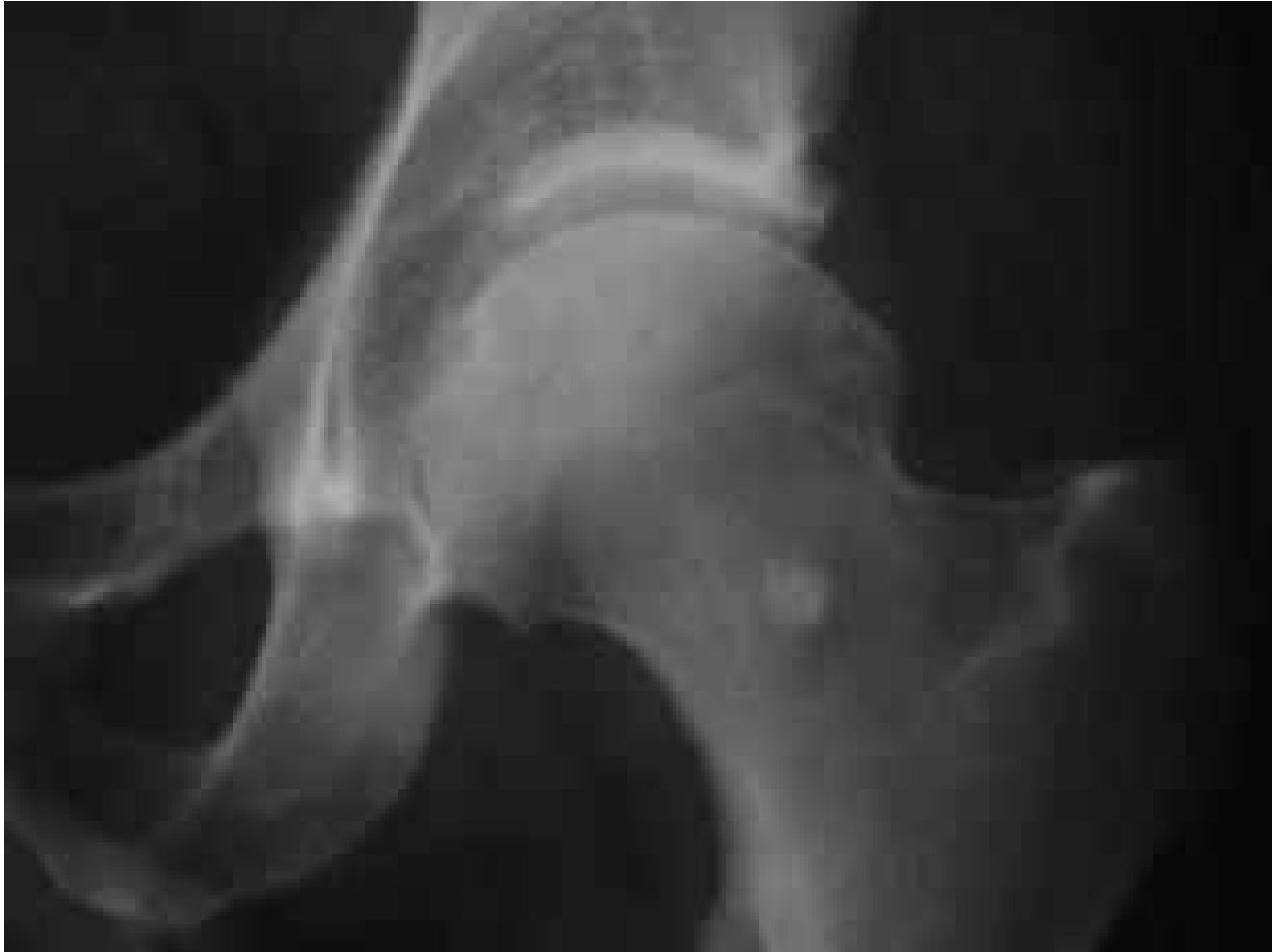✓ Patrón: lítico apolillado





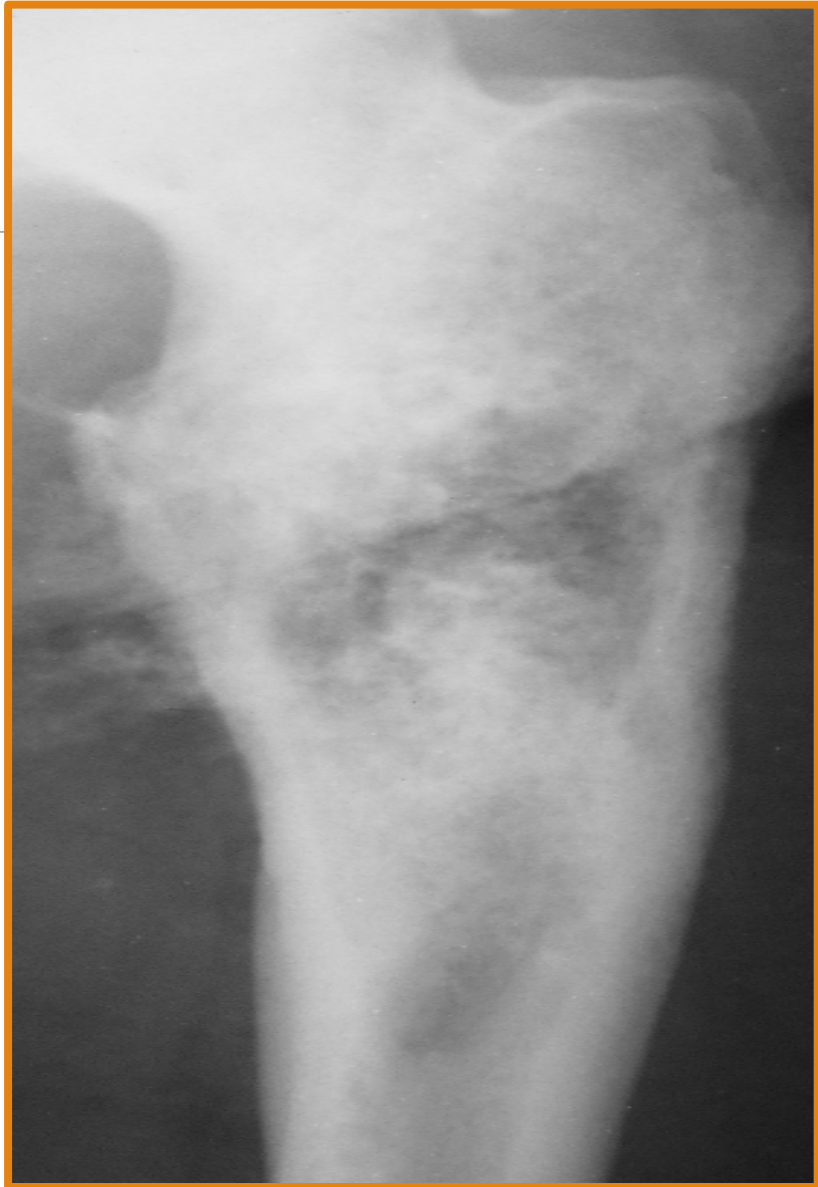✓ Patrón: lítico permeativo





✓ Patrón: Productivo u osteoblástico



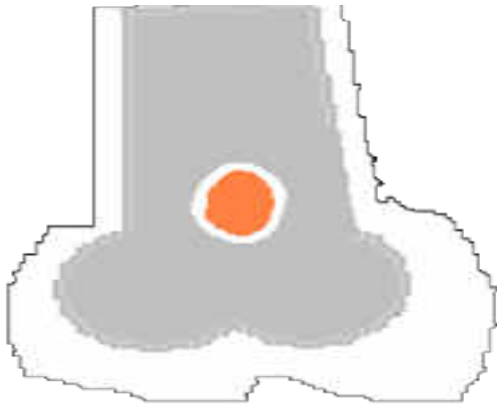

✓ Patrón: Mixto

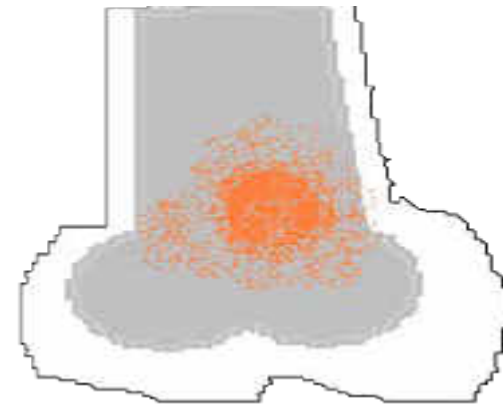
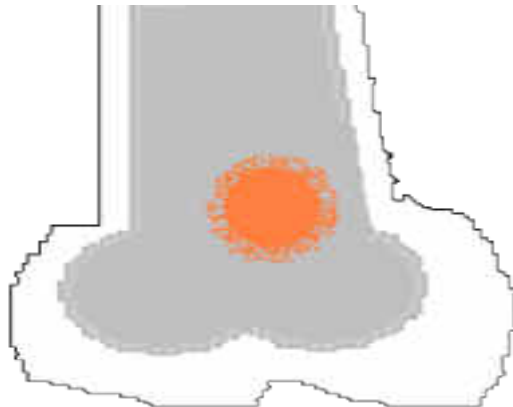


3. CARACTERÍSTICAS DE LA IMAGEN

✓ Borde (zona de transición)

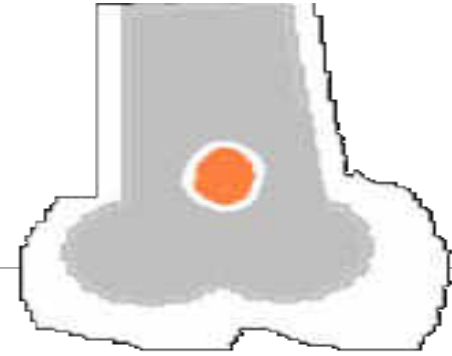
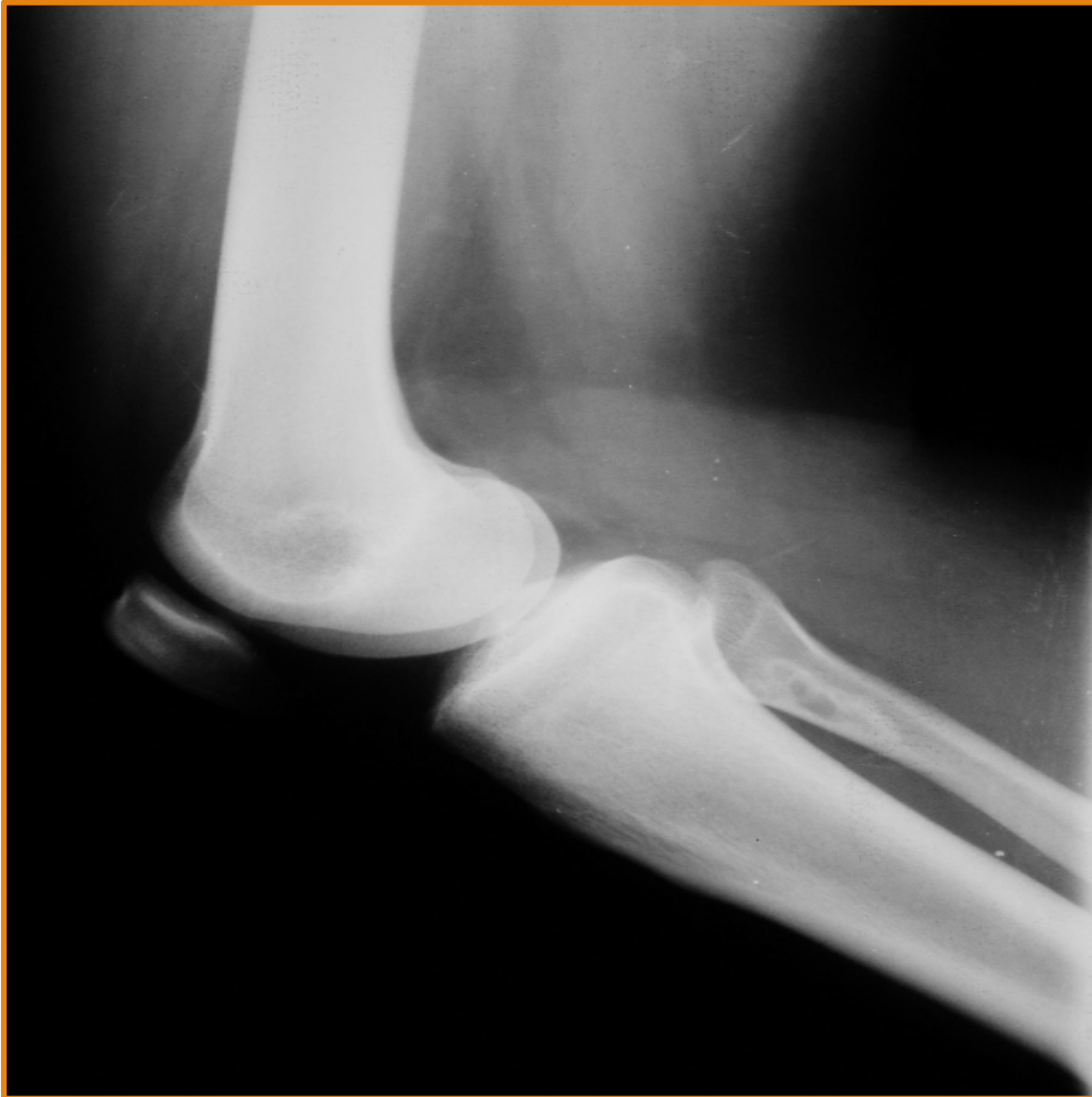

NA



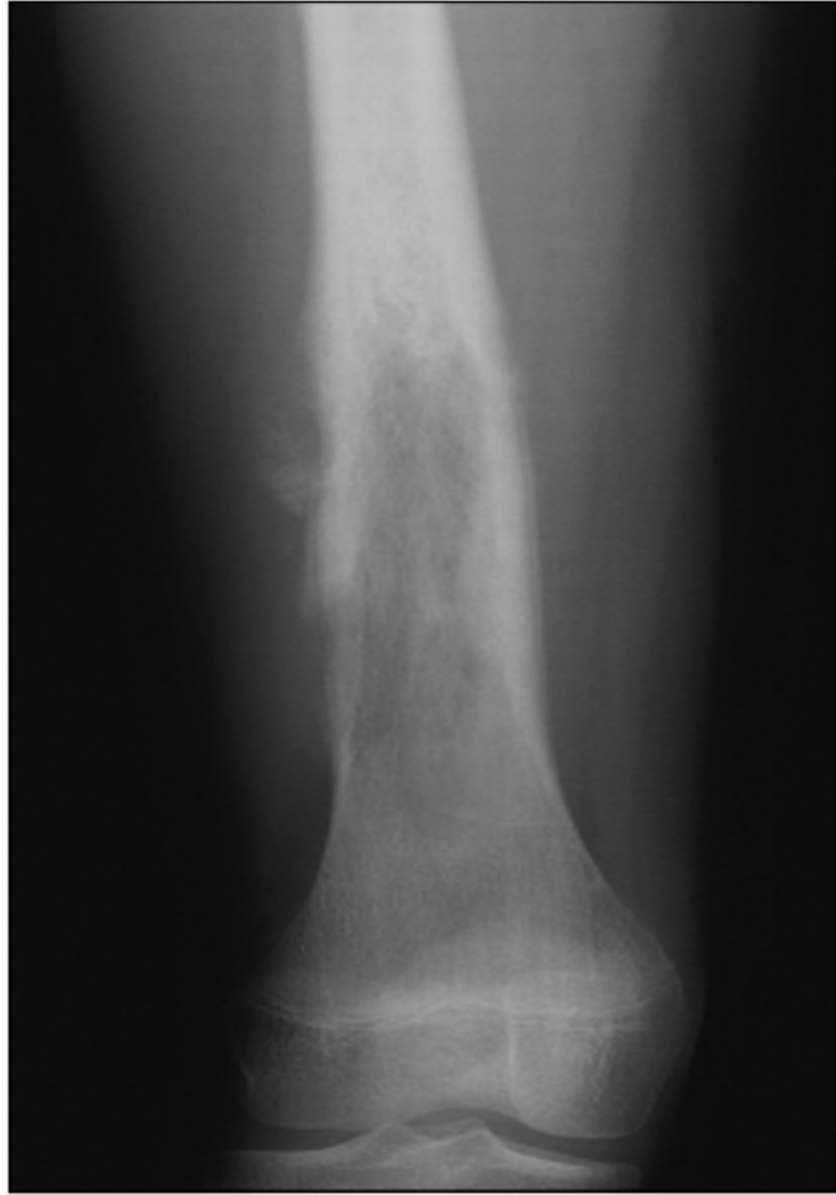A





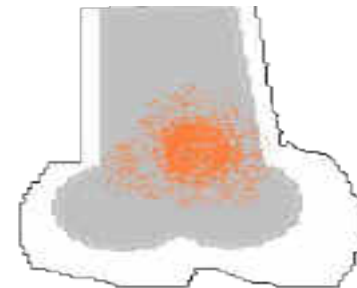
- ✓ Patrón: lítico geográfico
- ✓ Borde: Estrecho y escleroso

NA



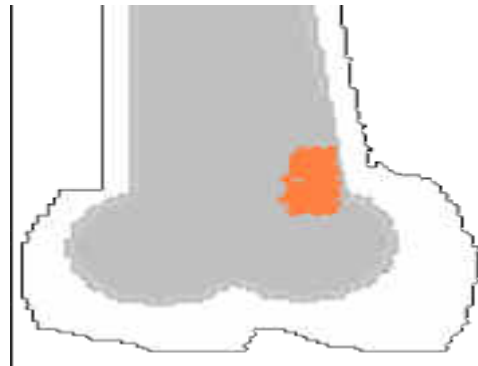
-
- ✓ Patrón: lítico permeativo
 - ✓ Borde: AMPLIO

A



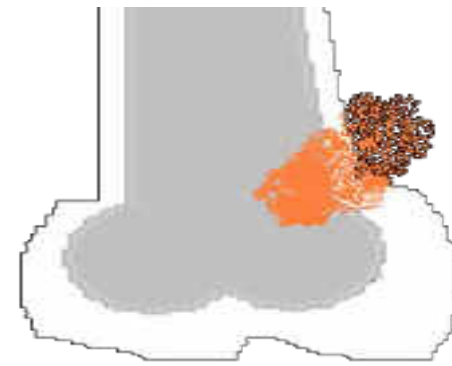
3. CARACTERÍSTICAS DE LA IMAGEN

✓ Afectación de la cortical



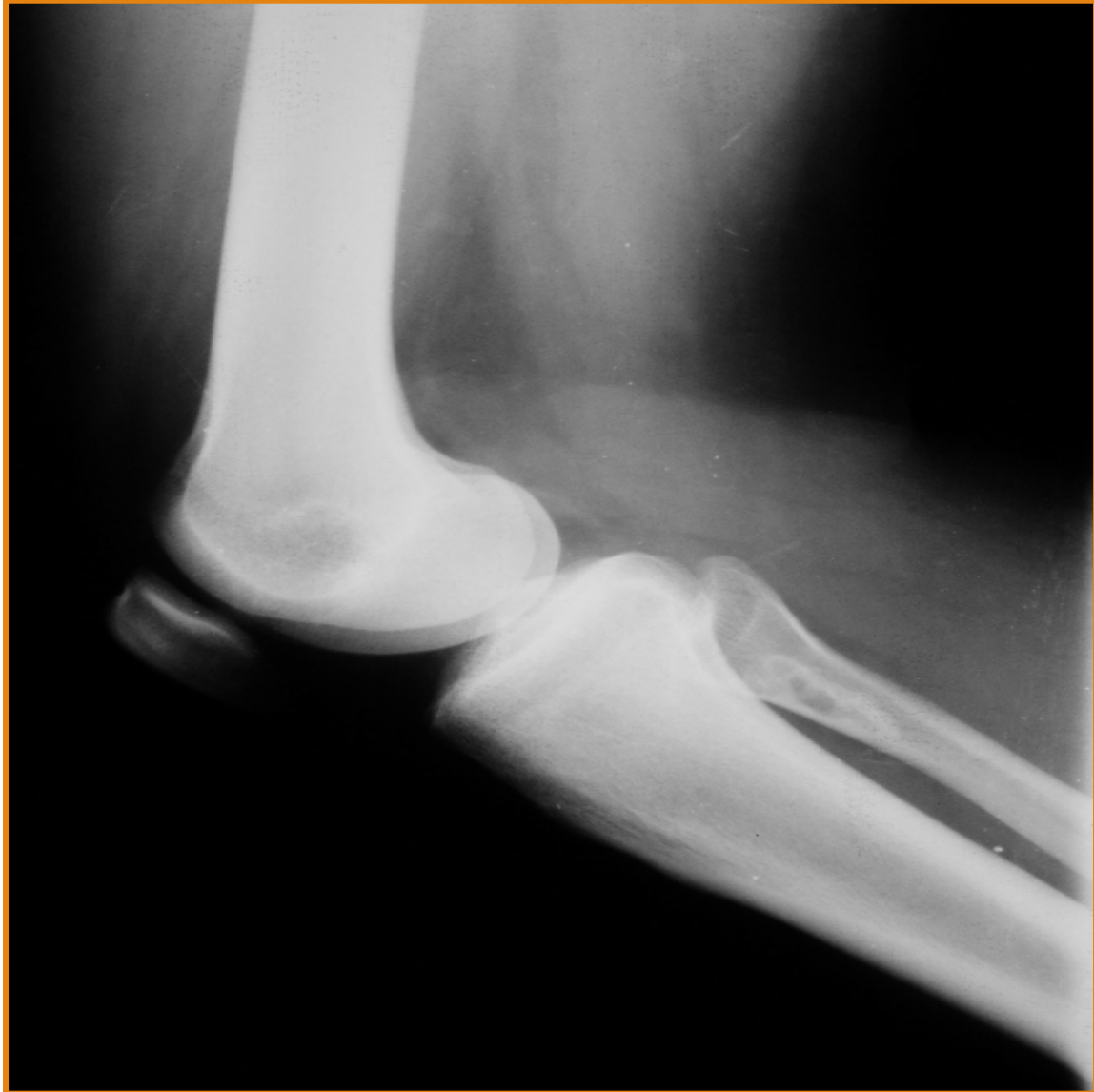INTRACOMPARTIMENTAL

NA



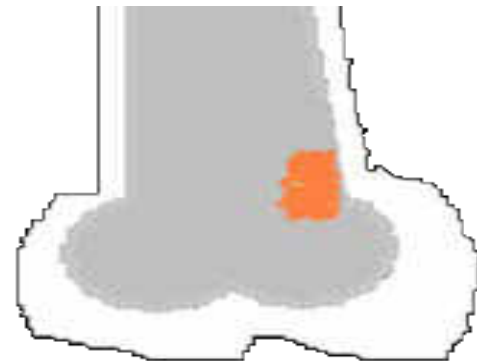
EXTRACOMPARTIMENTAL

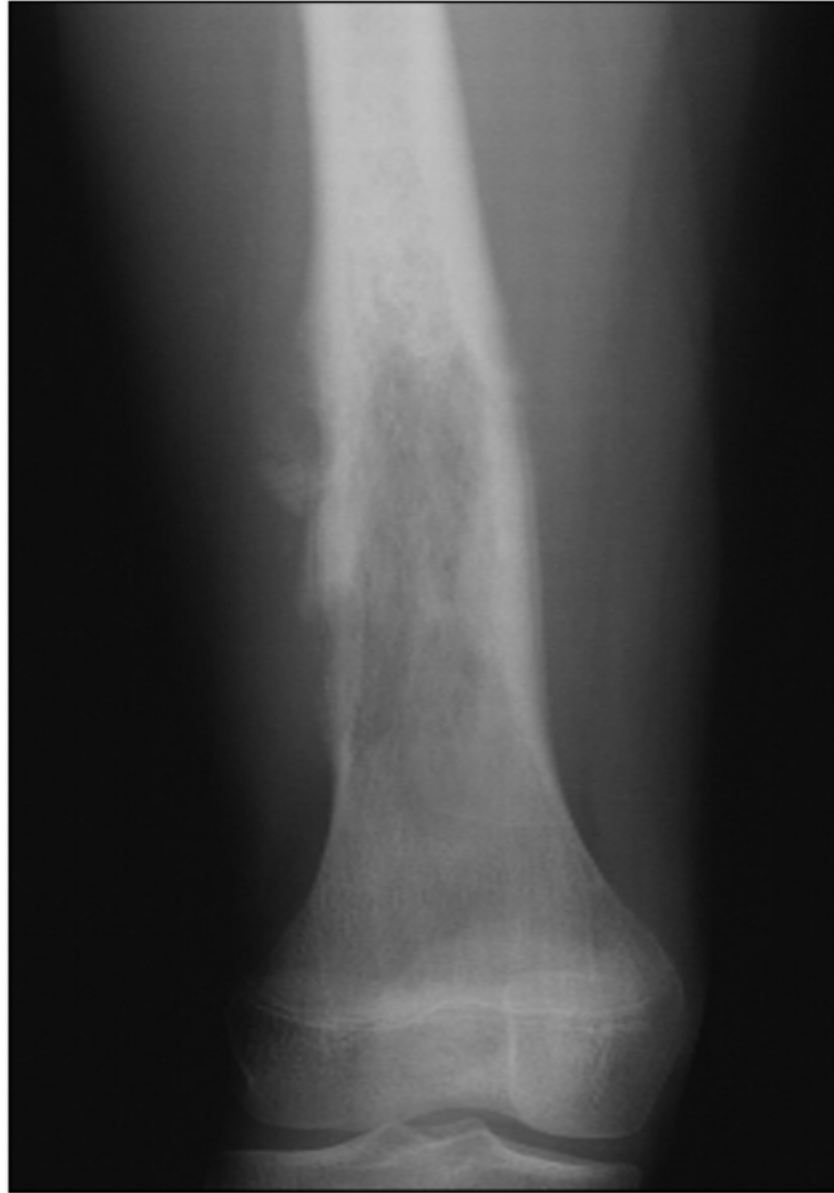A



- ✓ Patrón: lítico geográfico
 - ✓ Borde: Estrecho
 - ✓ Afectación de la cortical
-

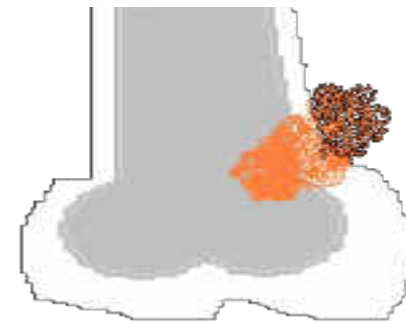
NA





A

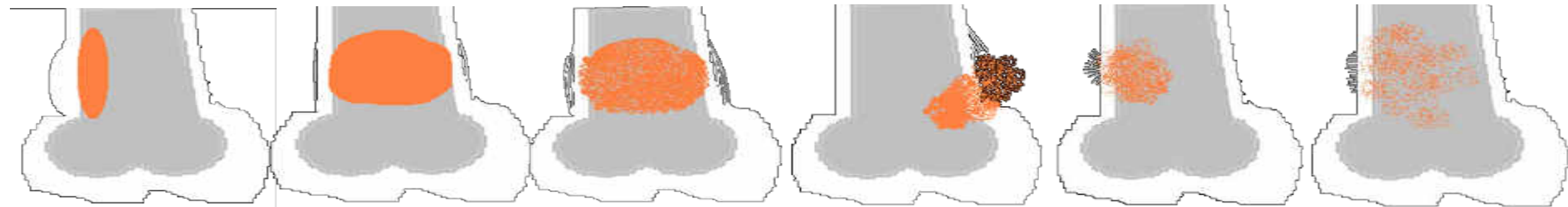- ✓ Patrón: lítico permeativo
- ✓ Borde: Ancho
- ✓ Afectación de la cortical



3. CARACTERÍSTICAS DE LA IMAGEN

✓ Reacción perióstica

✓ Solida laminada cebolla Codman sol naciente cepillo



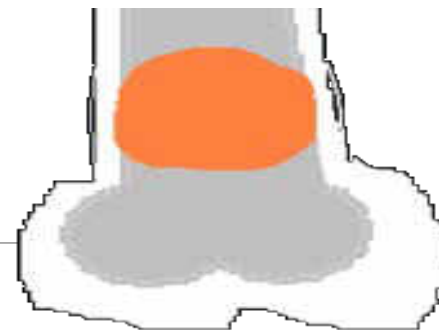
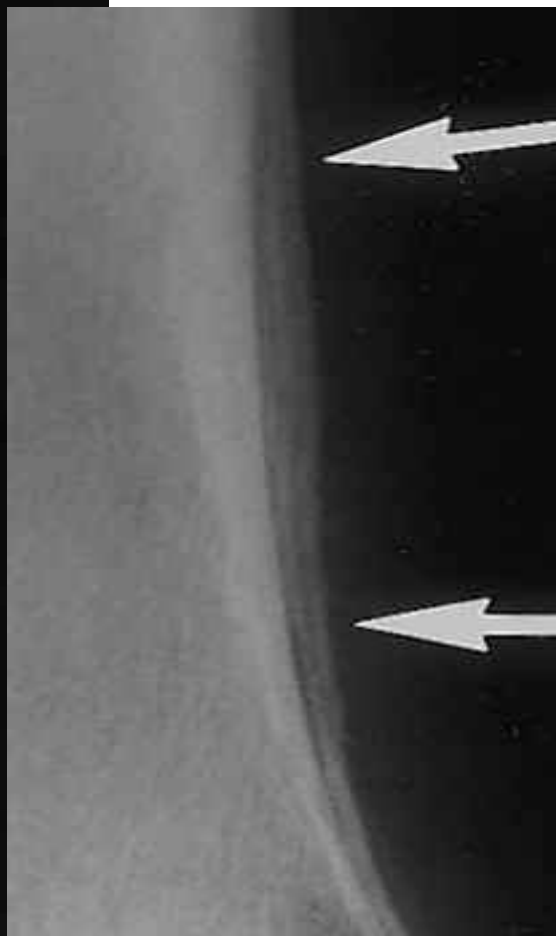
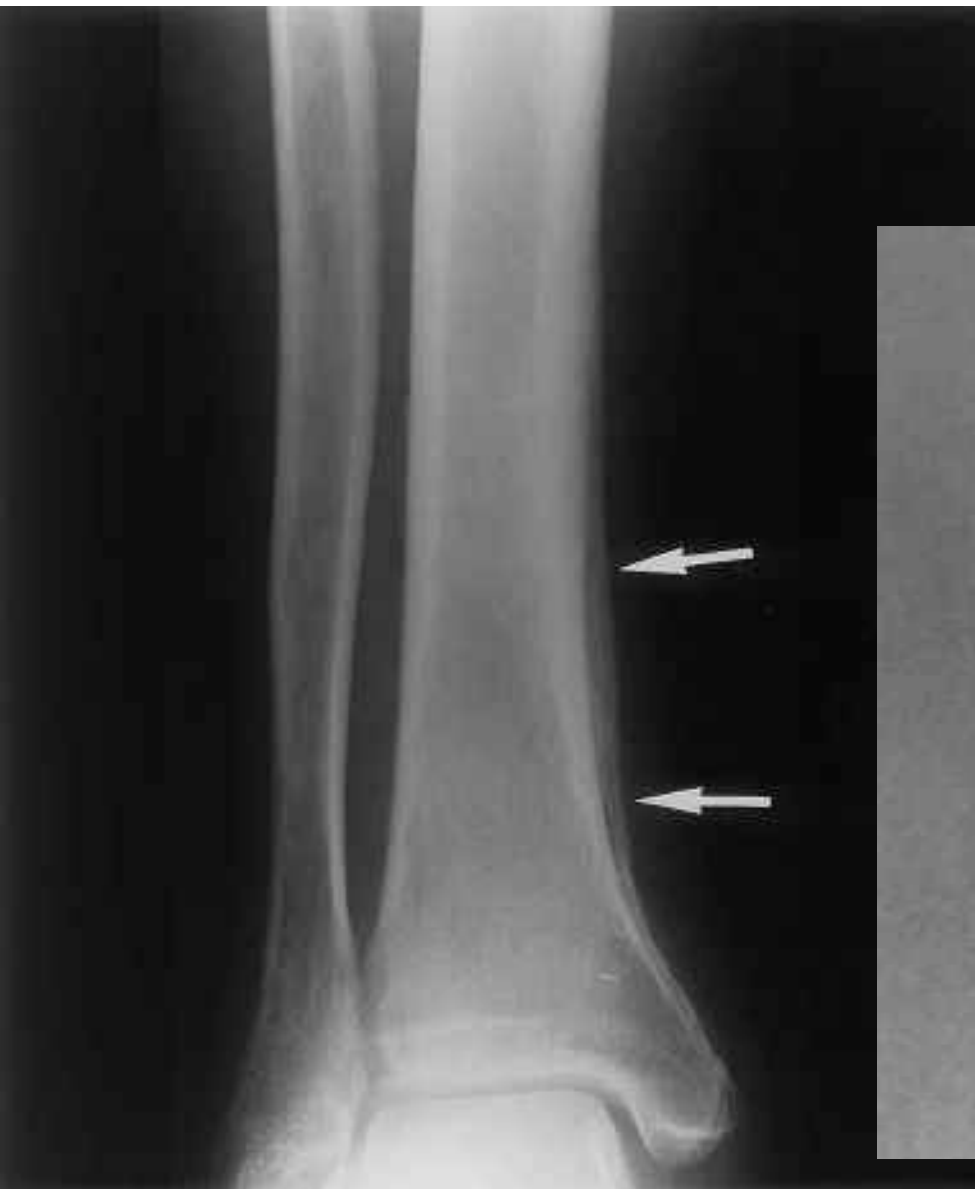CONTINUA

DISCONTINUA

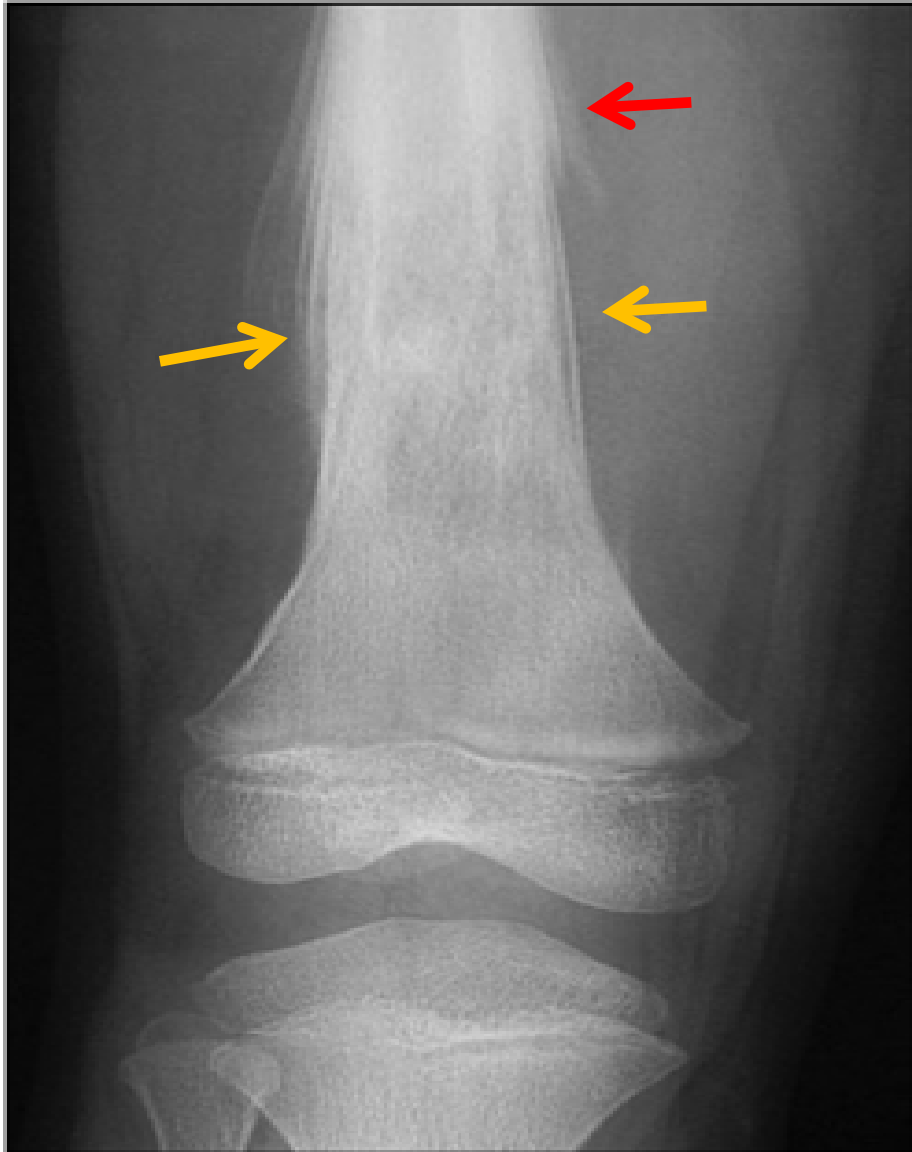
NA



A

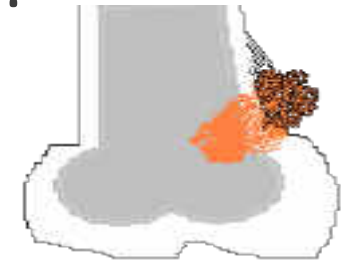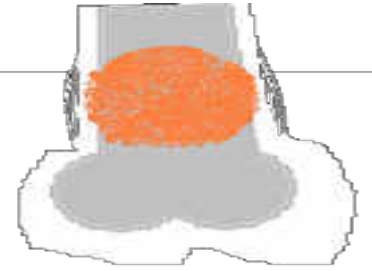


✓ Reacción perióstica
continua

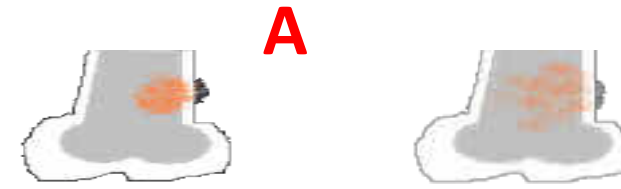
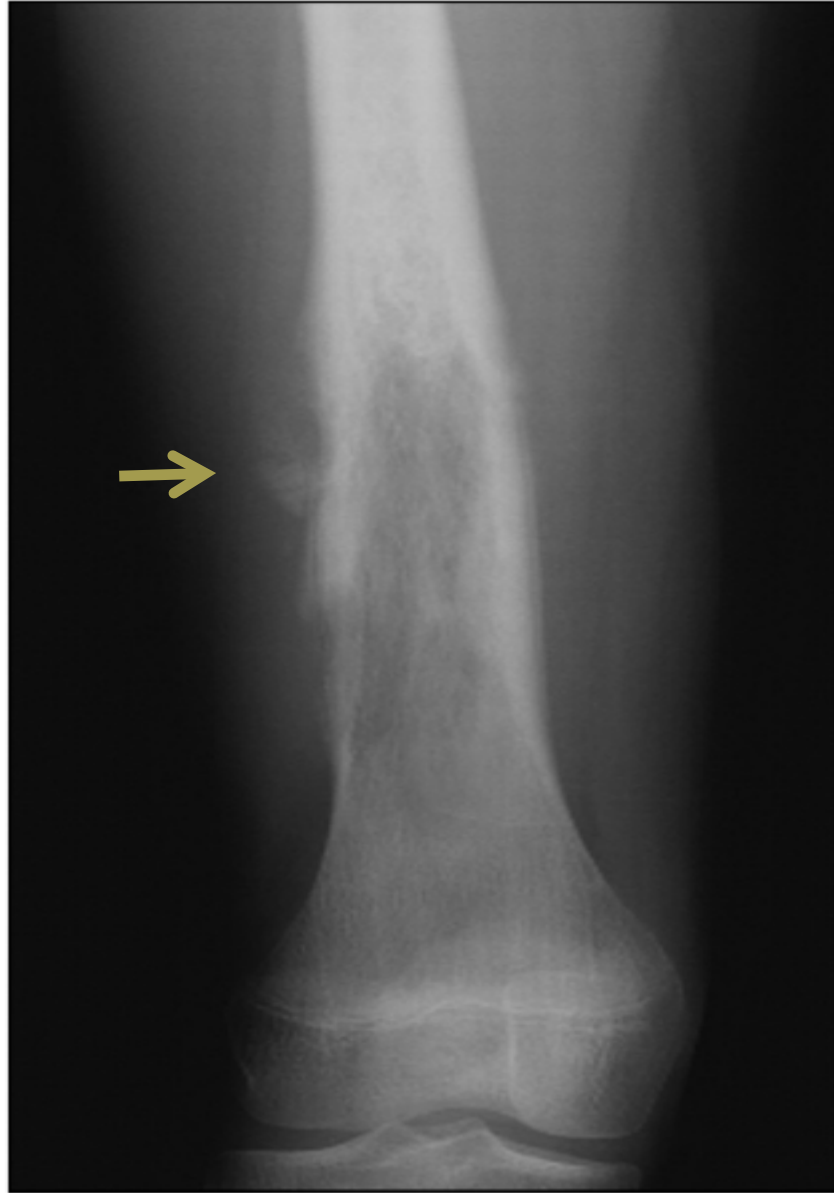

A

- ✓ Patrón: lítico permeativo
- ✓ Borde: Ancho
- ✓ Afectación de la cortical
- ✓ Reacción perióstica agresiva:
 - ✓ Capas de cebolla
 - ✓ Triángulo de Codman



SARCOMA DE EWING



- ✓ Patrón: lítico permeativo
- ✓ Borde: Ancho
- ✓ Afectación de la cortical
- ✓ Reacción perióstica agresiva:
 - ✓ Espiculada



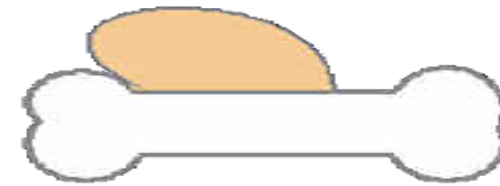
OSTEOSARCOMA

3. CARACTERÍSTICAS DE LA IMAGEN

✓ Masa de partes blandas

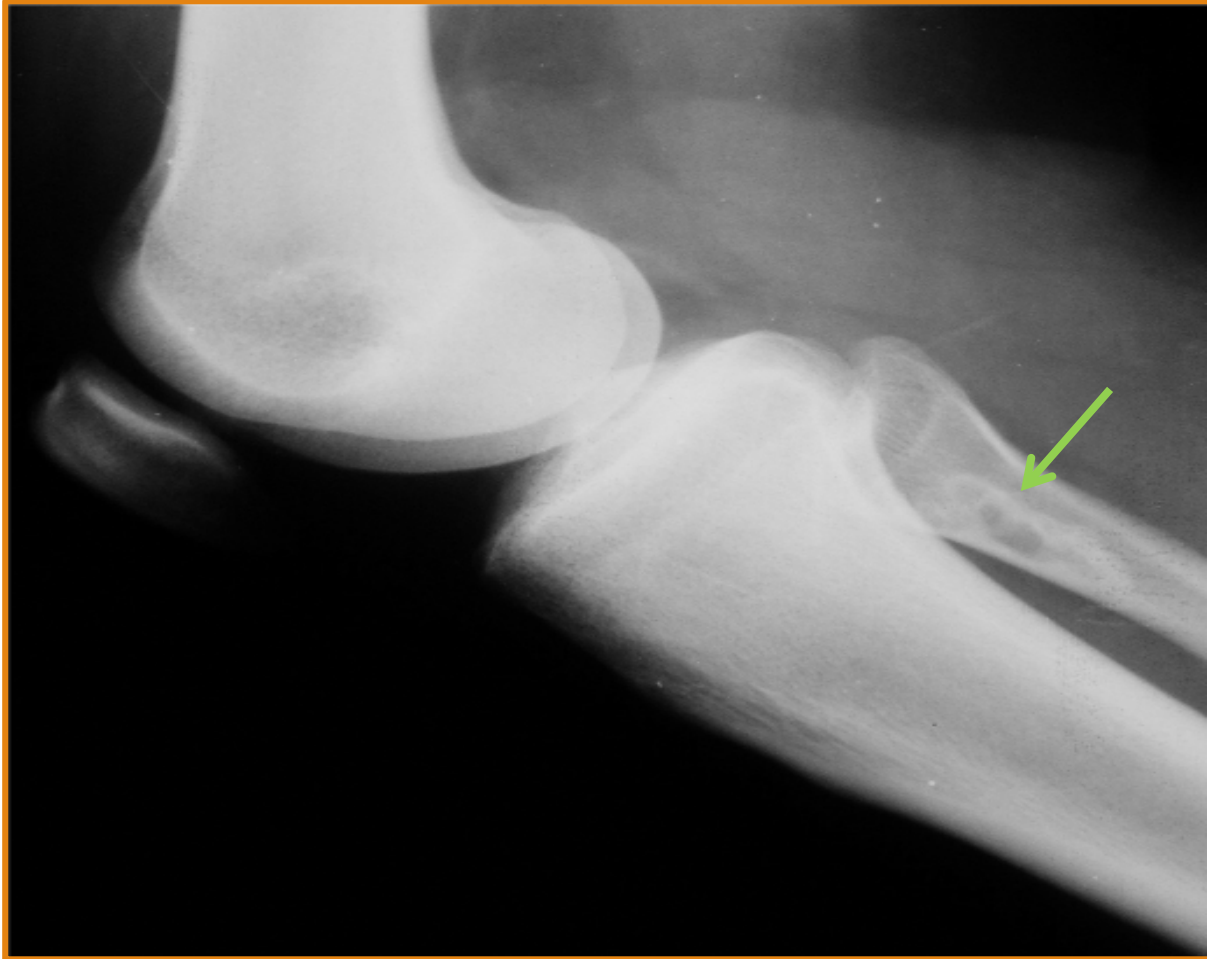


NA



A

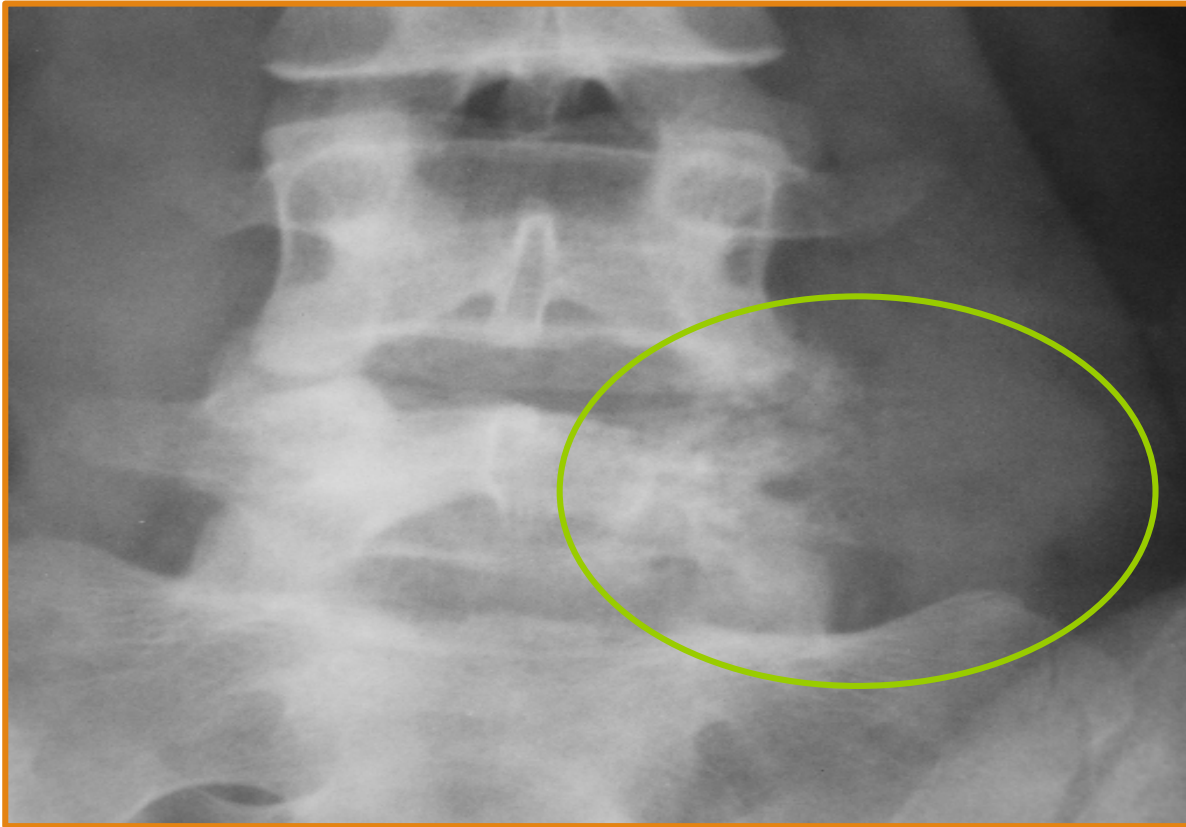
NA



- ✓ Patrón: lítico geográfico
- ✓ Borde: Estrecho
- ✓ Afectación de la cortical
- ✓ Reacción perióstica
- ✓ Masa de partes blandas

FIBROMA NO OSIFICANTE

A



- ✓ Patrón: lítico permeativo
- ✓ Borde: ancho
- ✓ Afectación de la cortical
- ✓ Masa de partes blandas paravertebral izquierda

SARCOMA DE EWING

3. CARACTERÍSTICAS DE LA IMAGEN

✓ Patrón



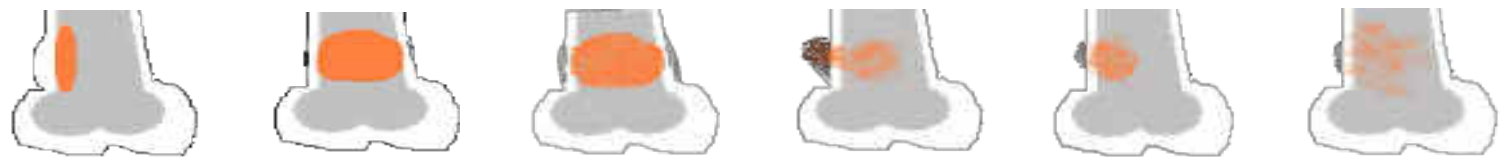✓ Borde (zona de transición)



✓ Afectación de la cortical



✓ Reacción perióstica



✓ Masa de partes blandas



Agresividad

NA



A

CASO

SEXO MASCULINO

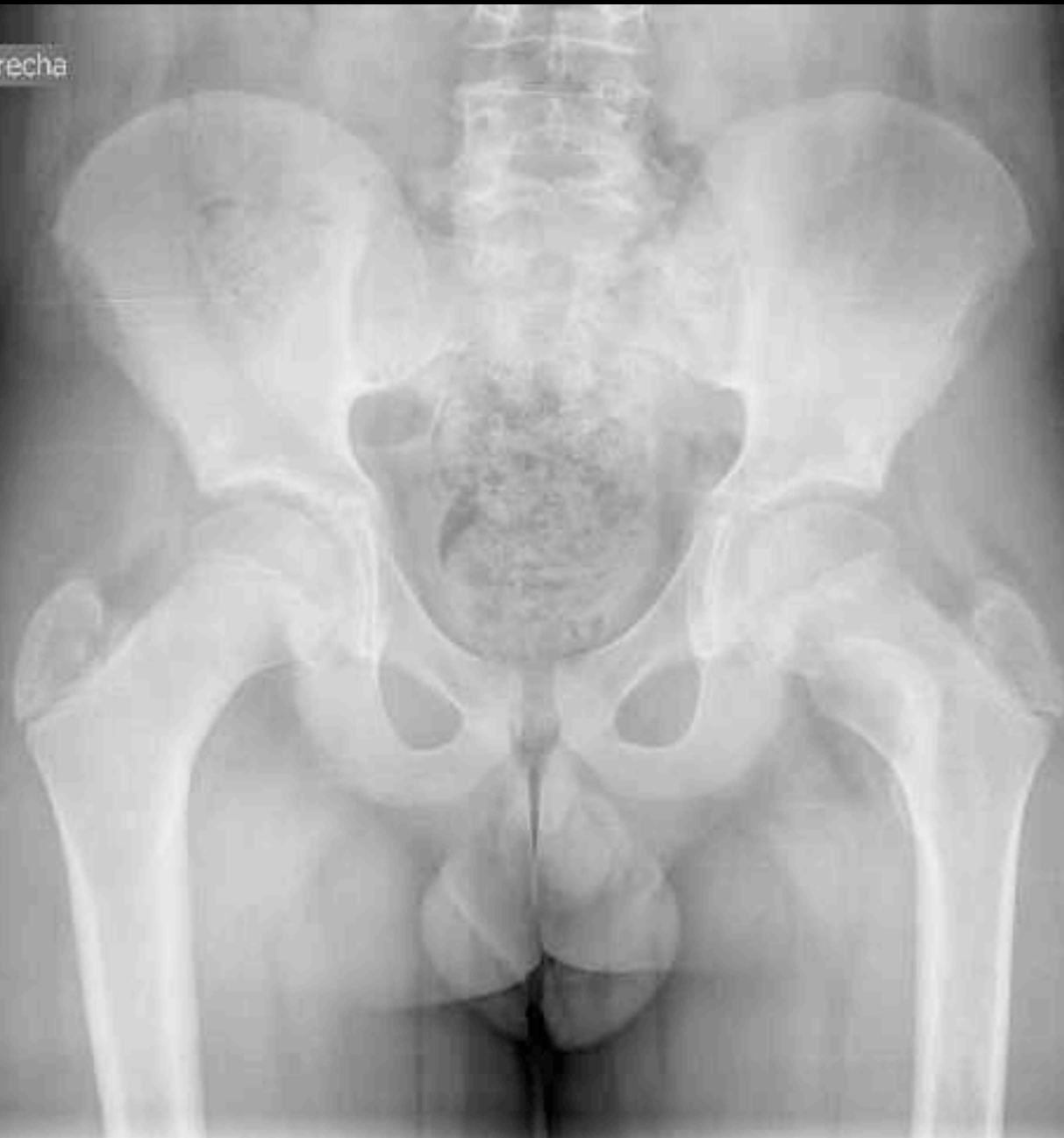12 AÑOS

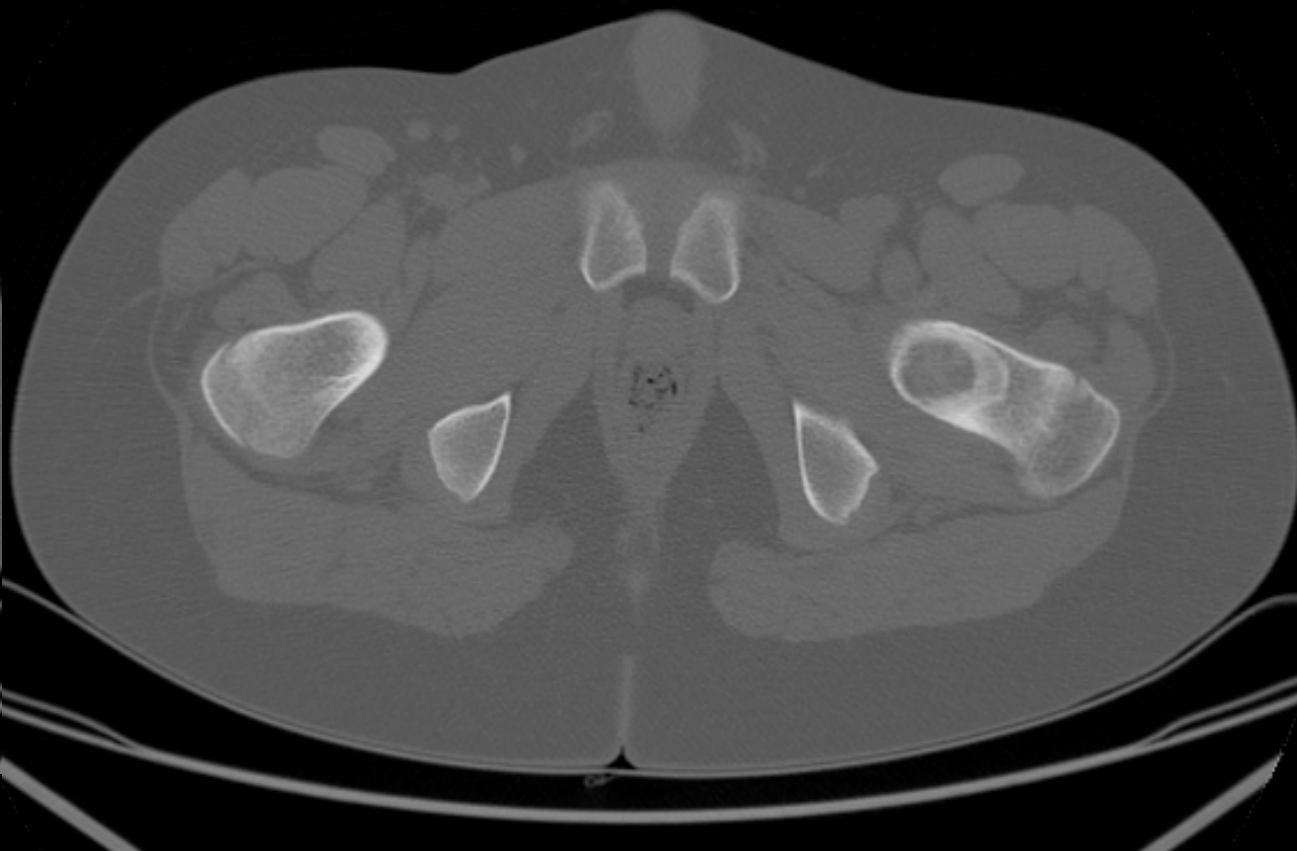
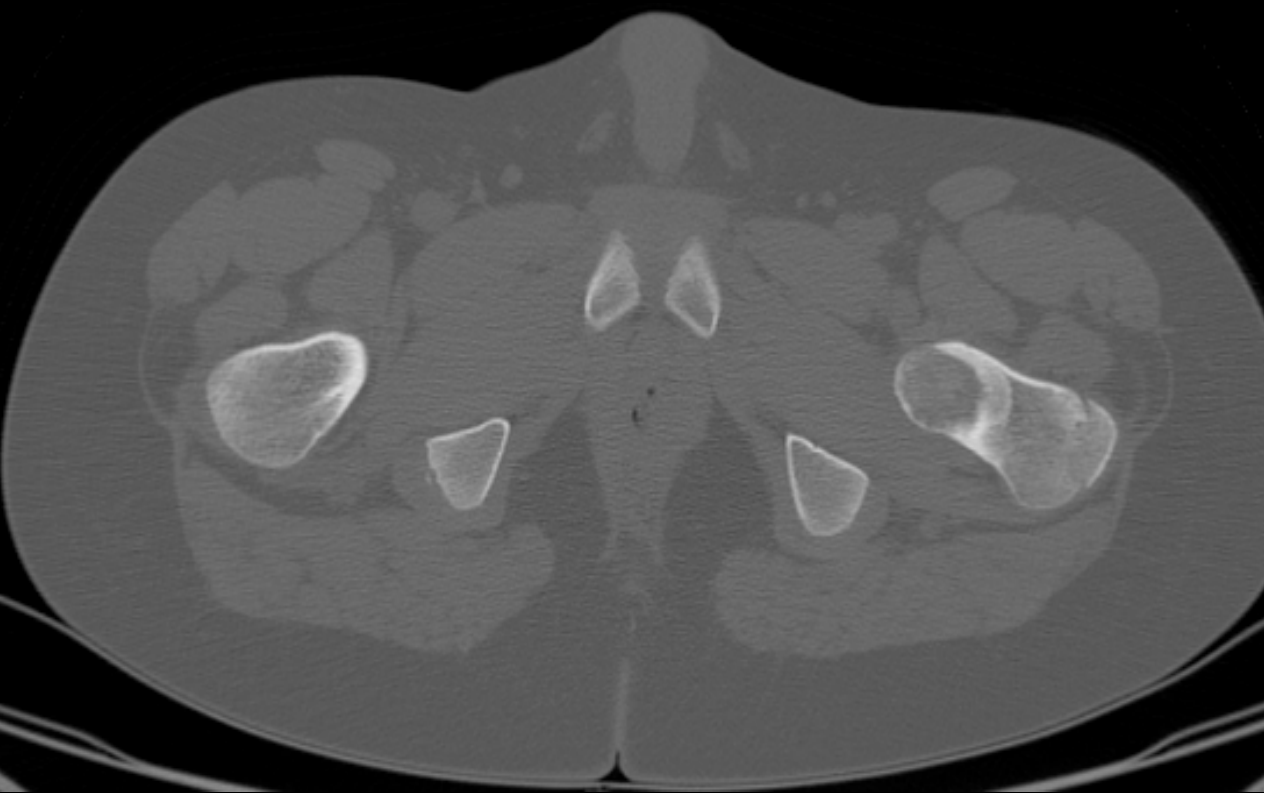
COXALGIA IZQUIERDA

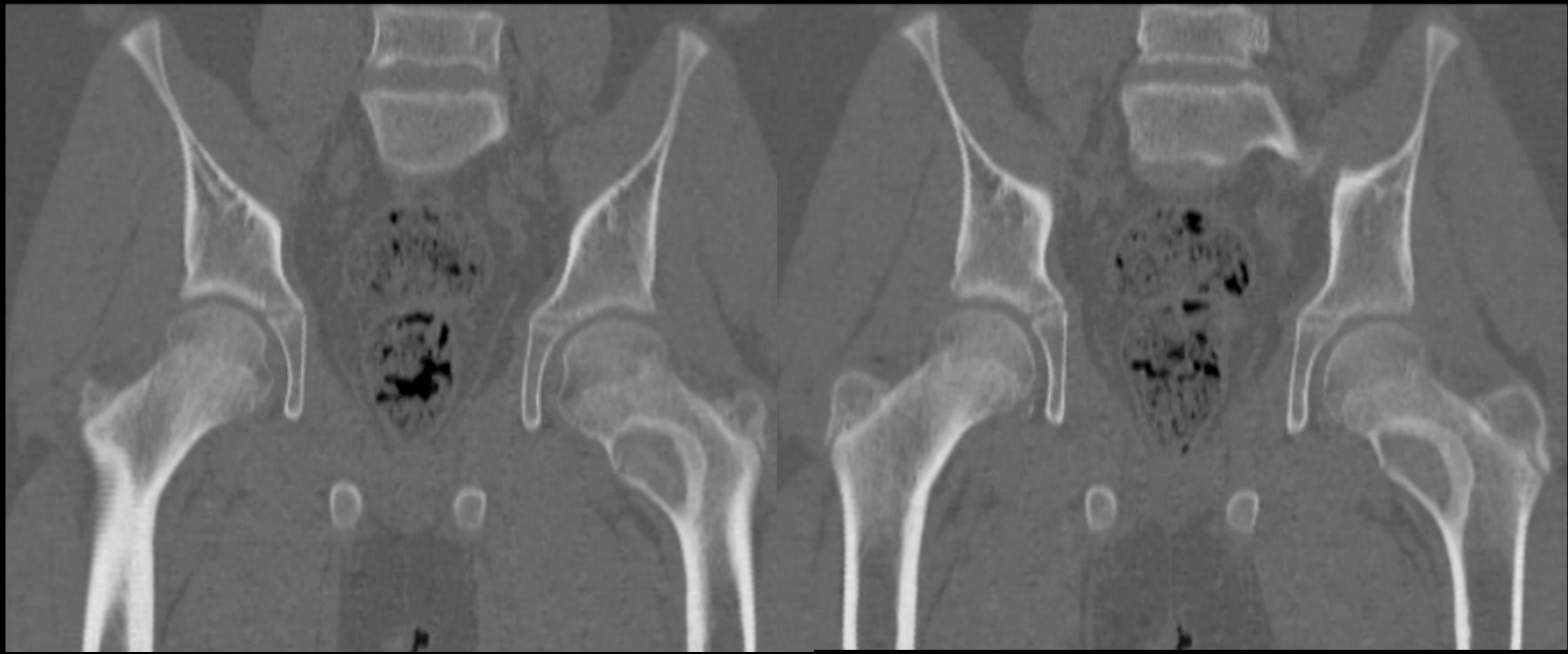Derecha

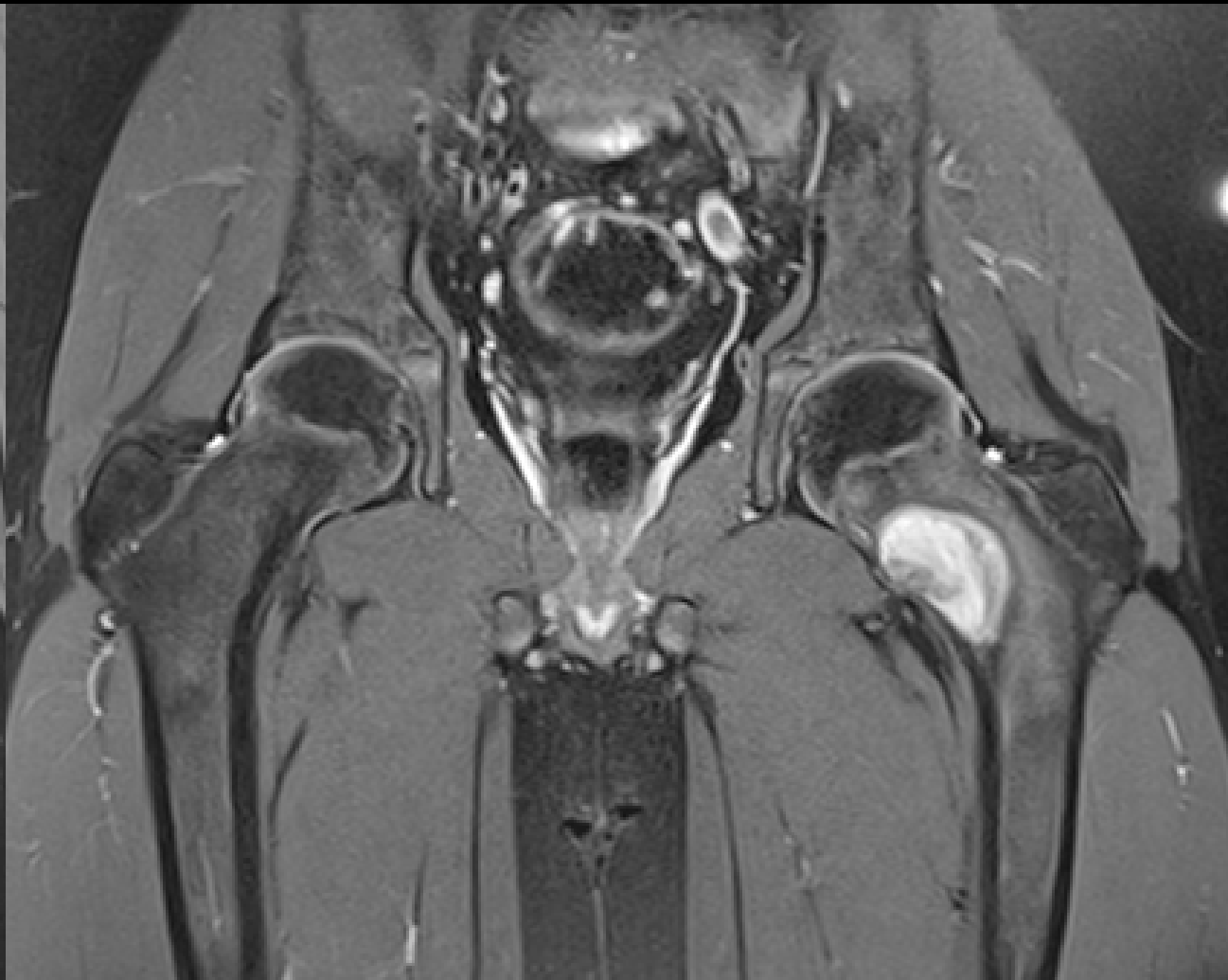
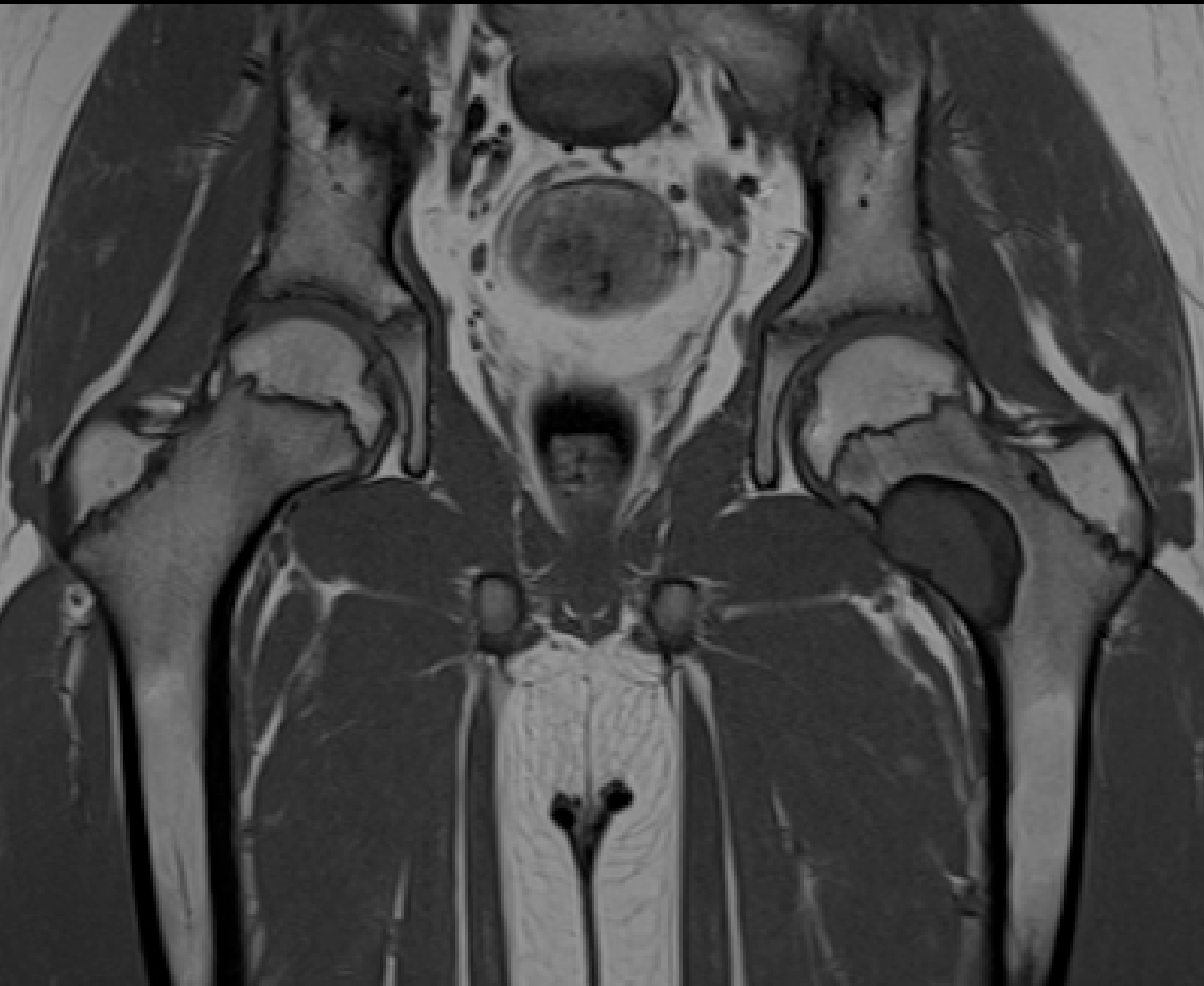

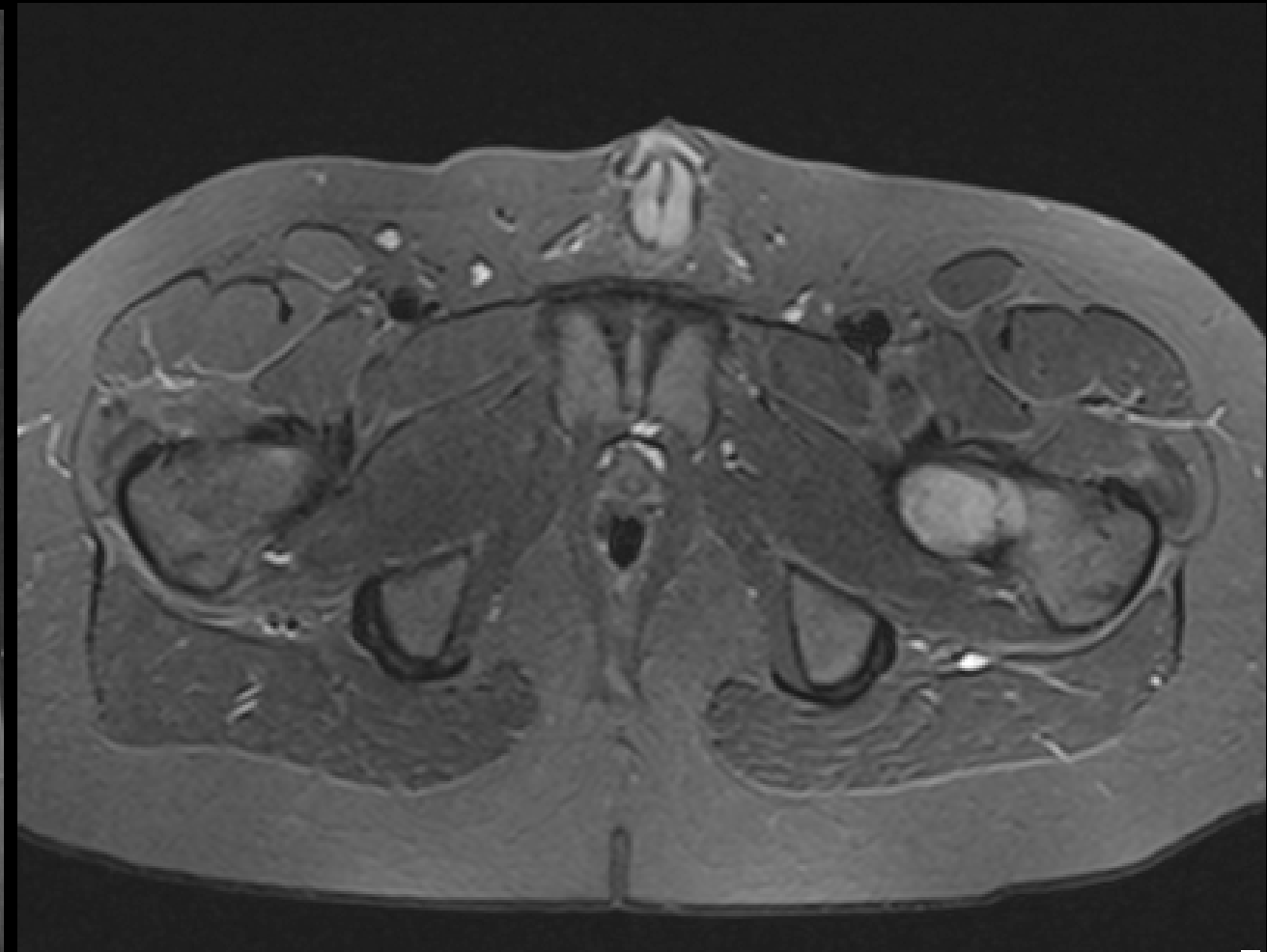
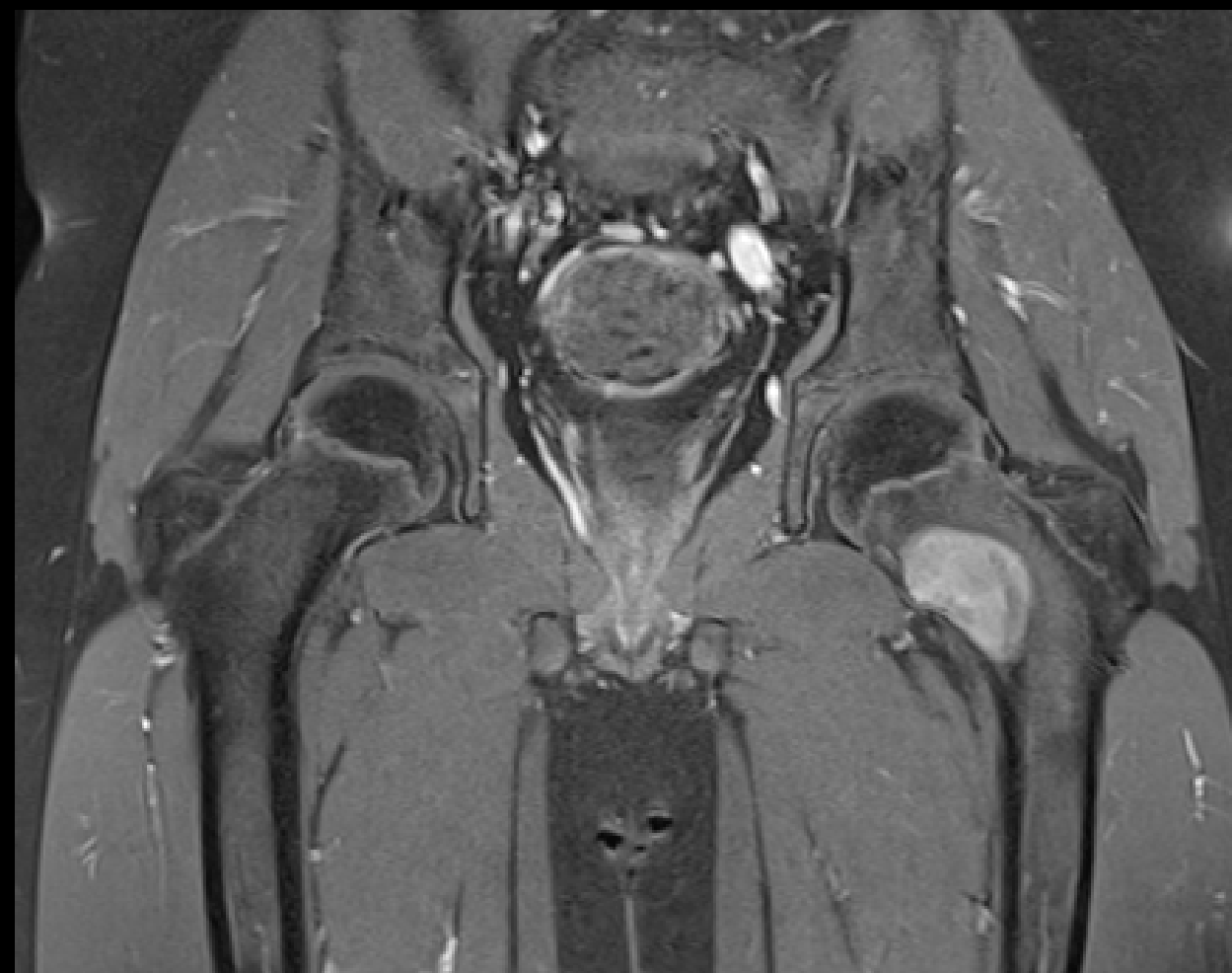Zoom: 35% Angulo: 0
Im: 1/1











CASO

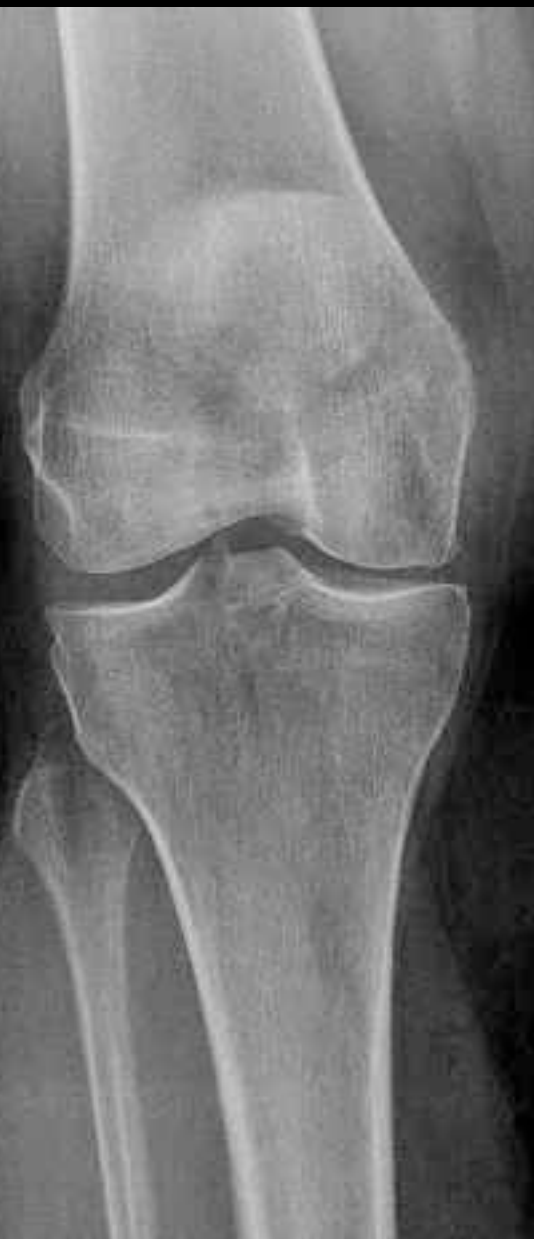SEXO FEMENINO

59 AÑOS

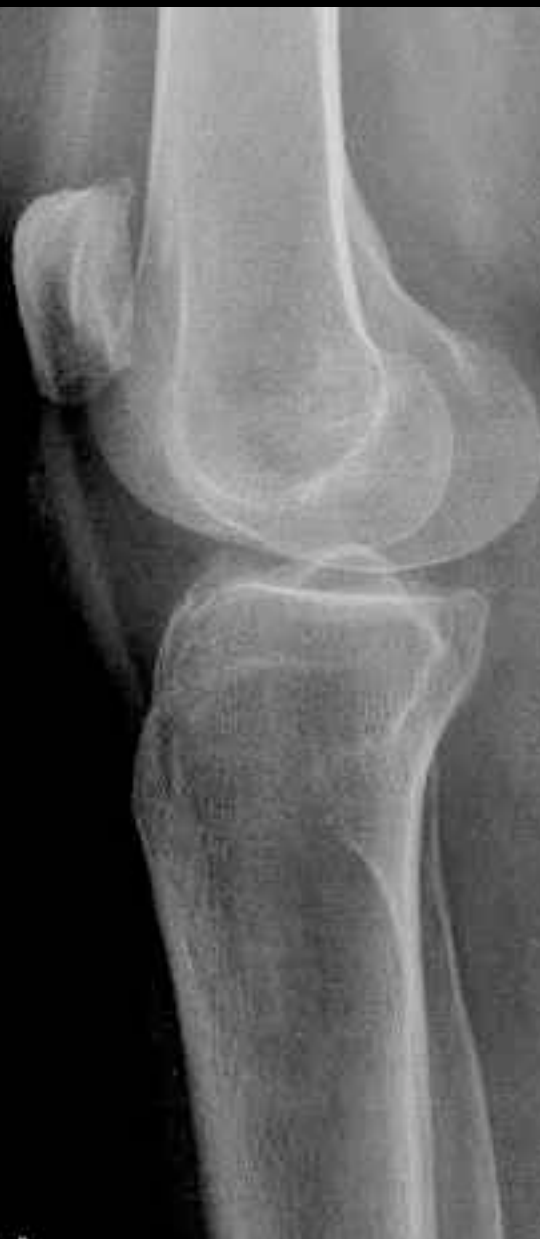GONALGIA

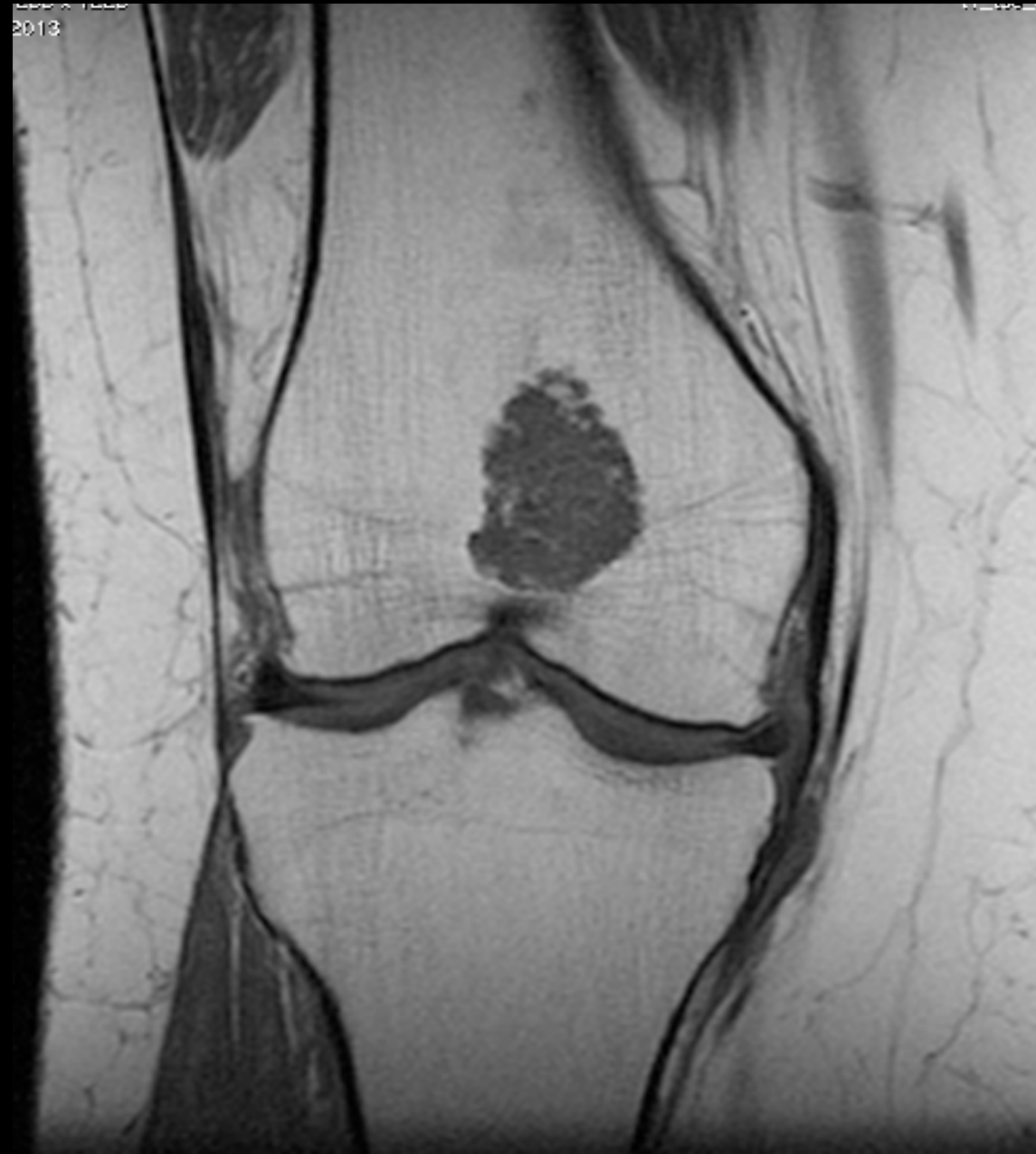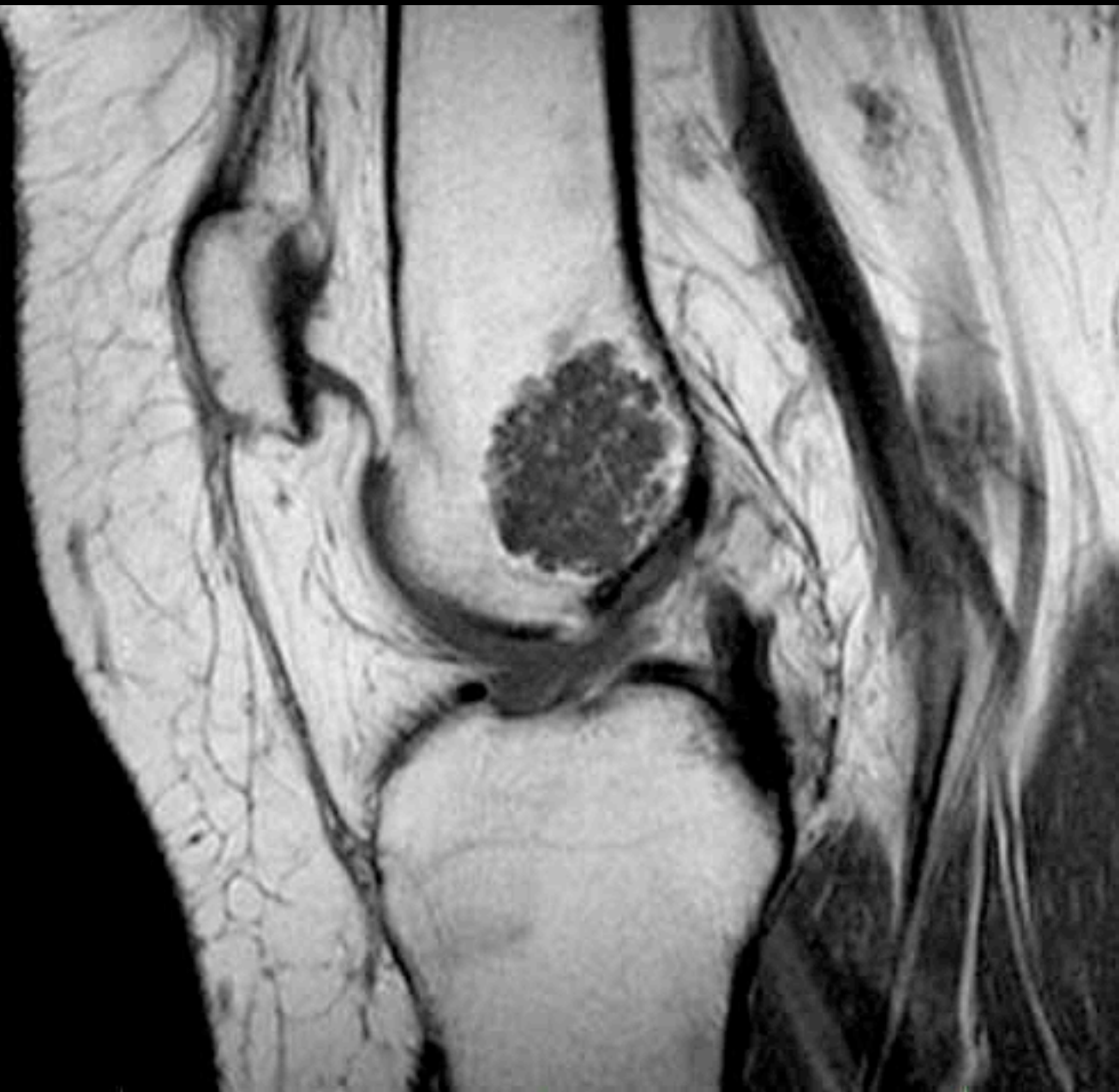PROBABLE ARTROSIS DE RODILLA

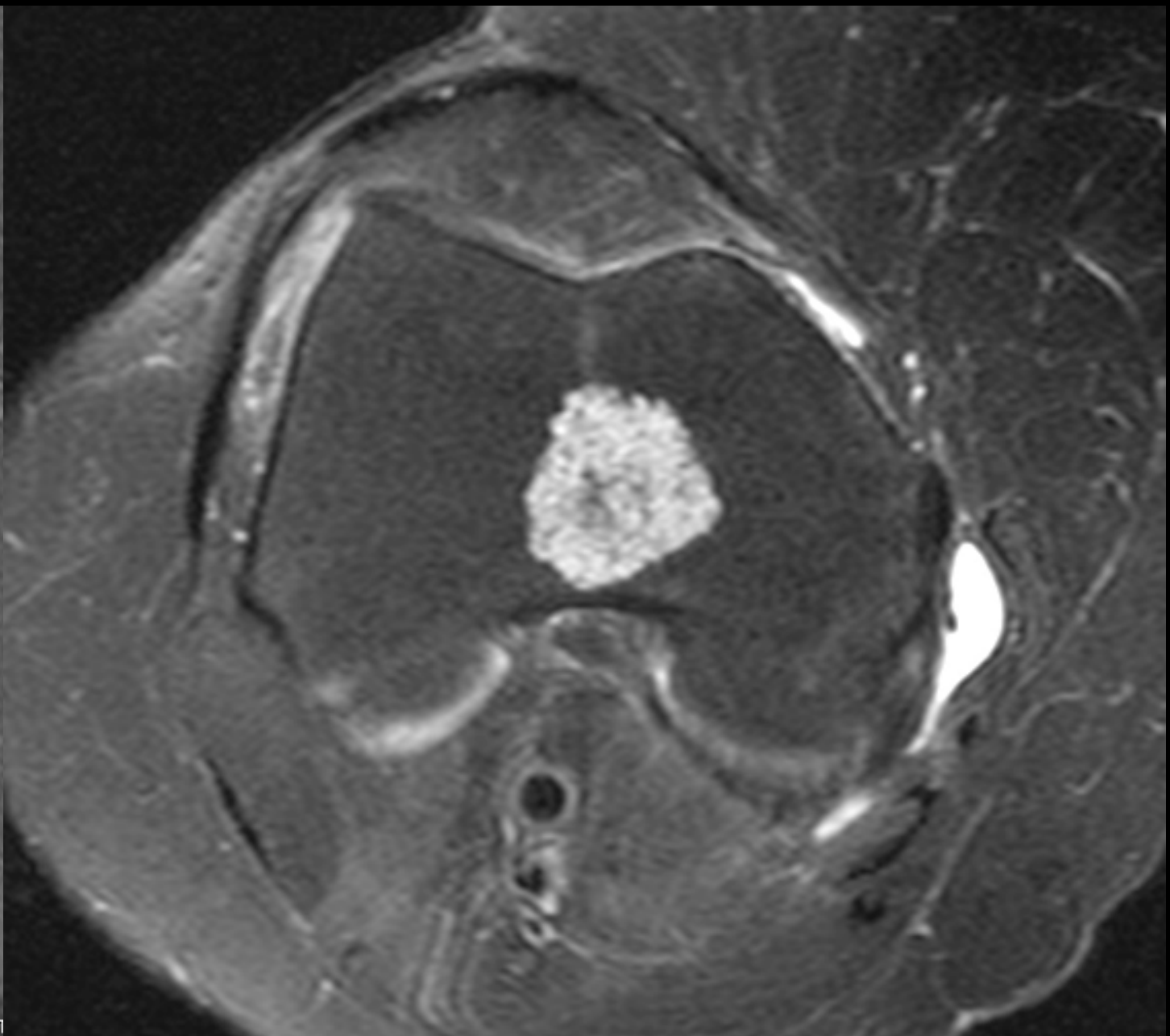
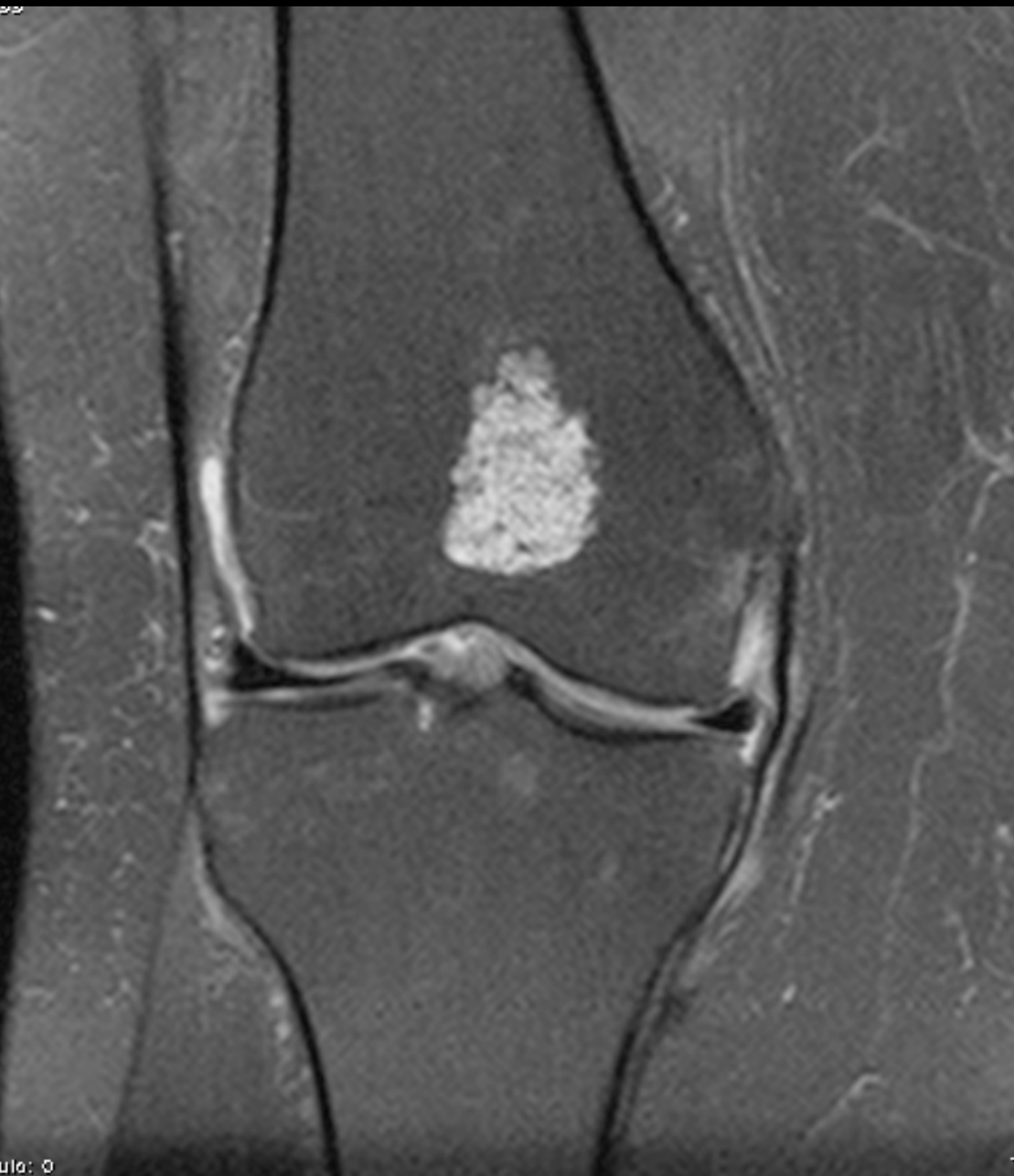Derecha



Derecha







CASO

SEXO FEMENINO

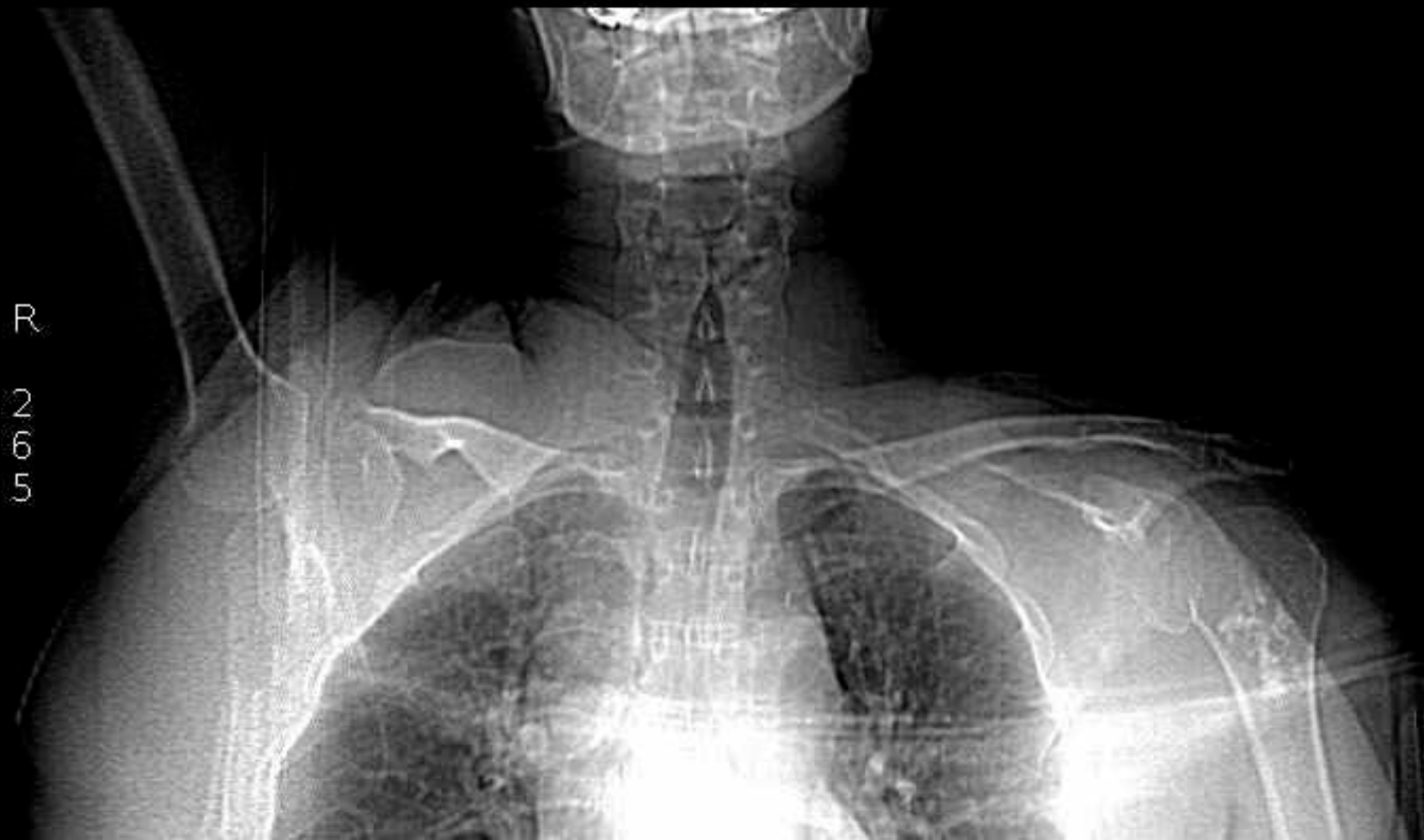63 AÑOS

CANCER DE MAMA

IMAGEN PATOLÓGICA EN HÚMERO IZQUIERDO EN RADIOGRAFÍA DE TÒRAX

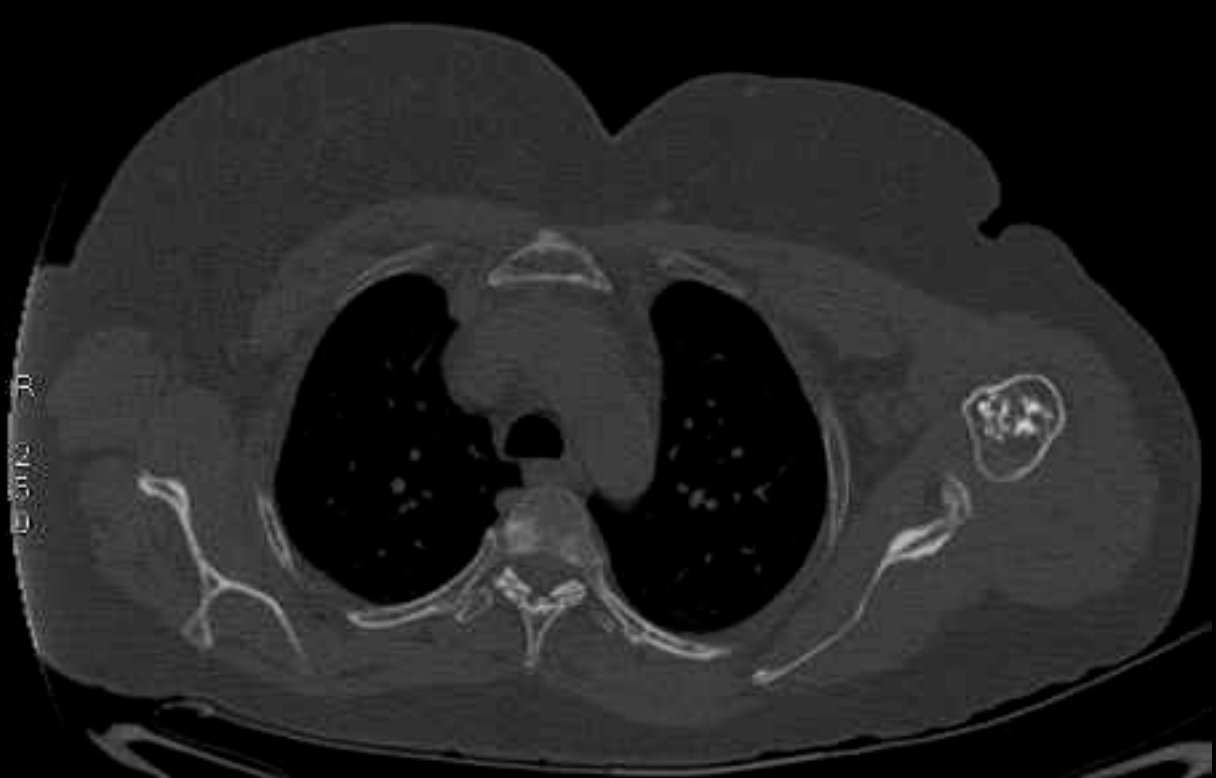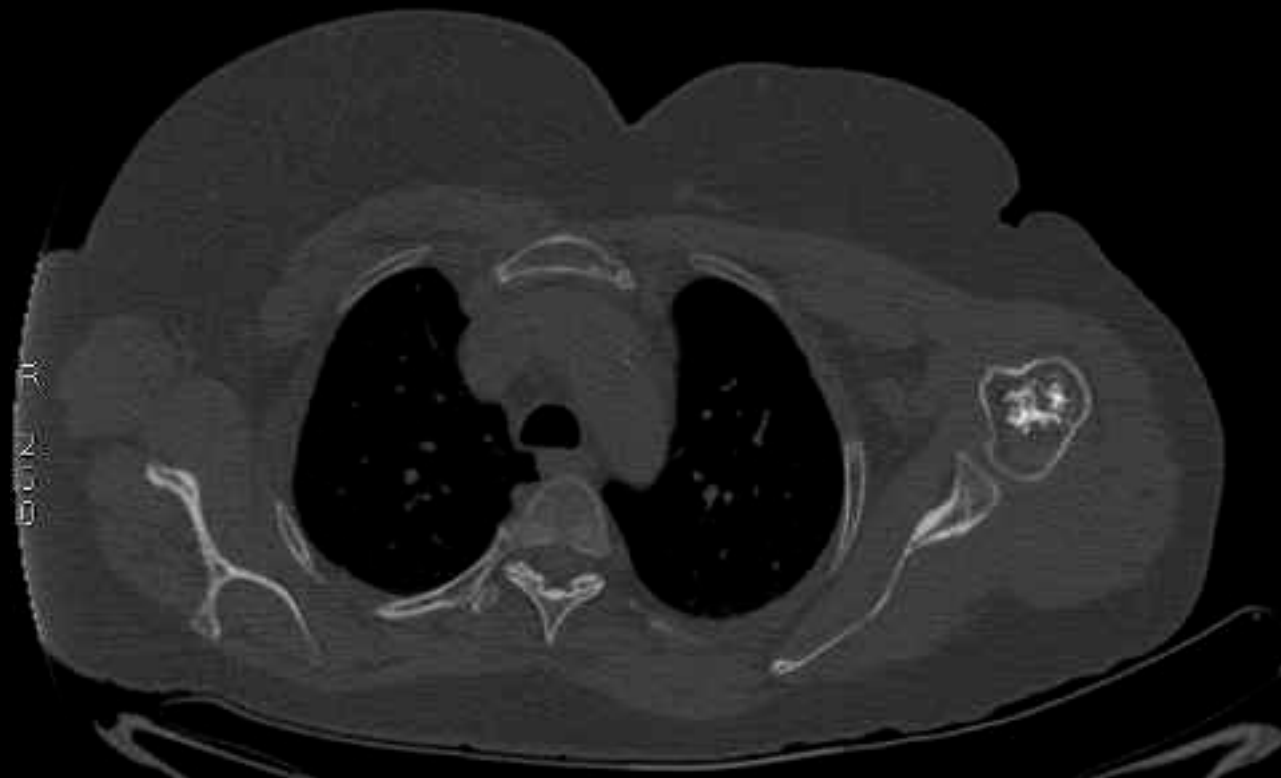CENTELLOGRAMA + EN HUMERO IZQUIERDO

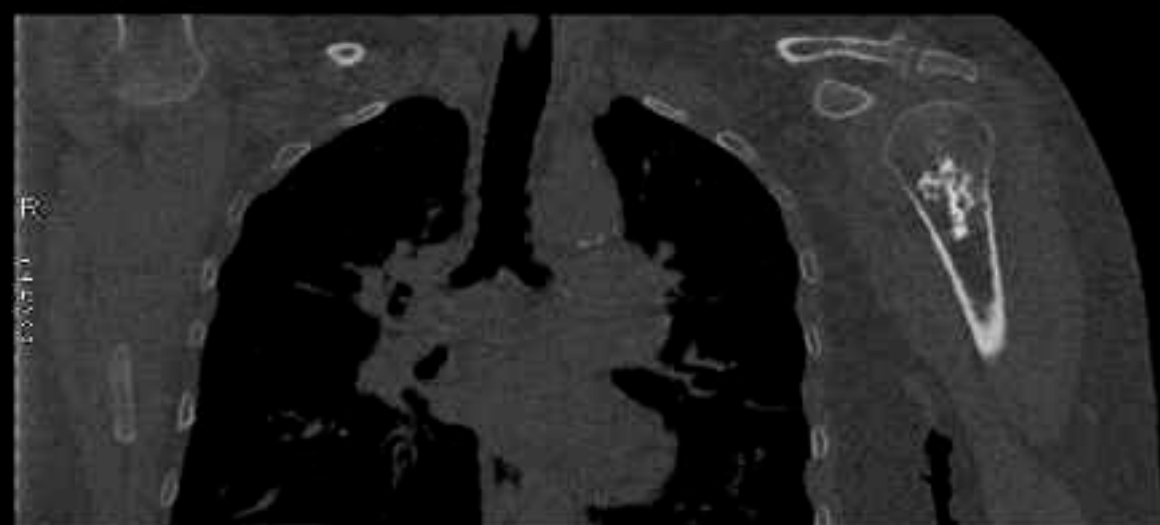
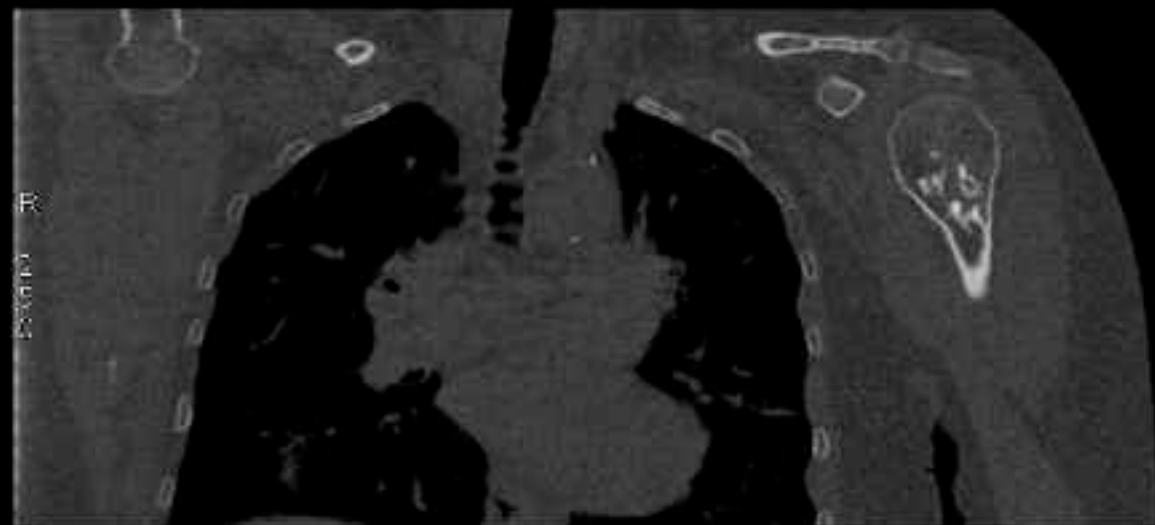
MARCADORES TUMORALES -



R

265





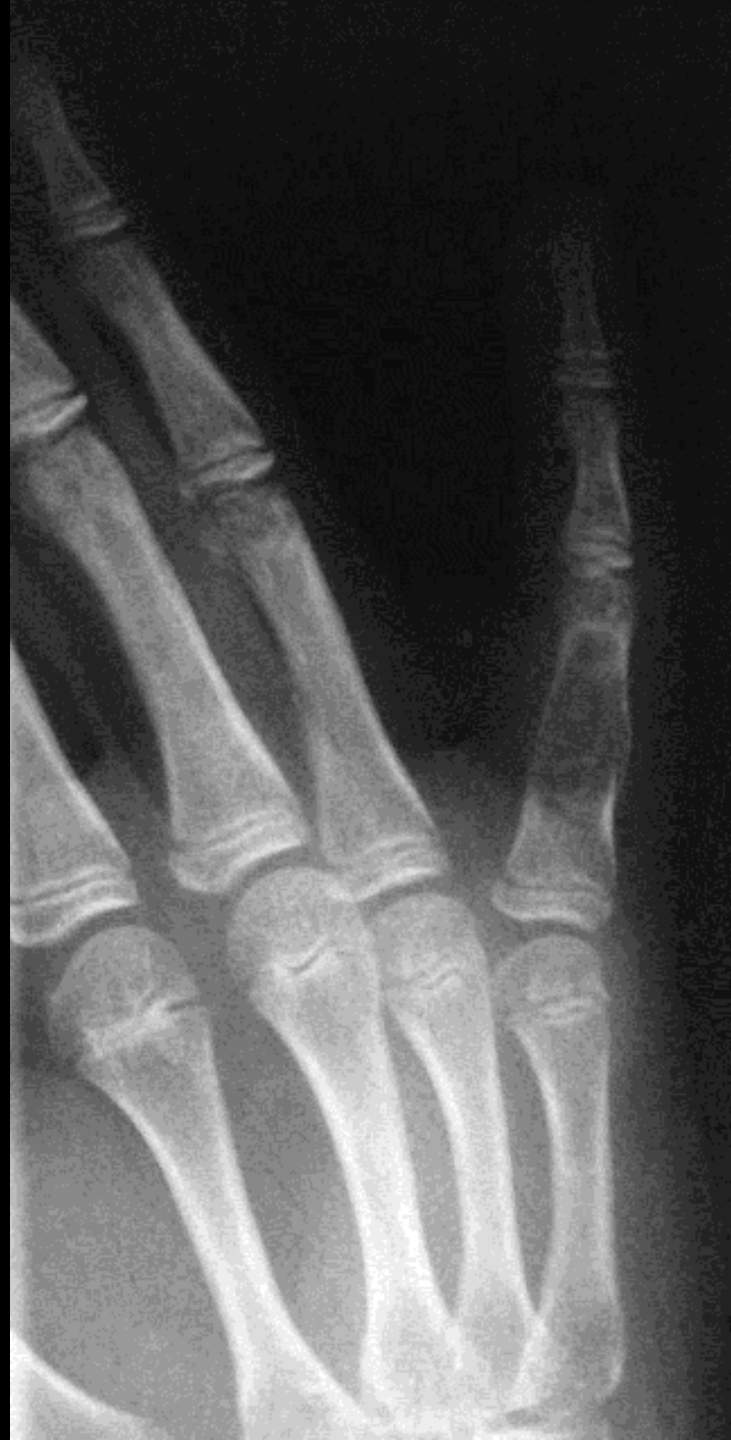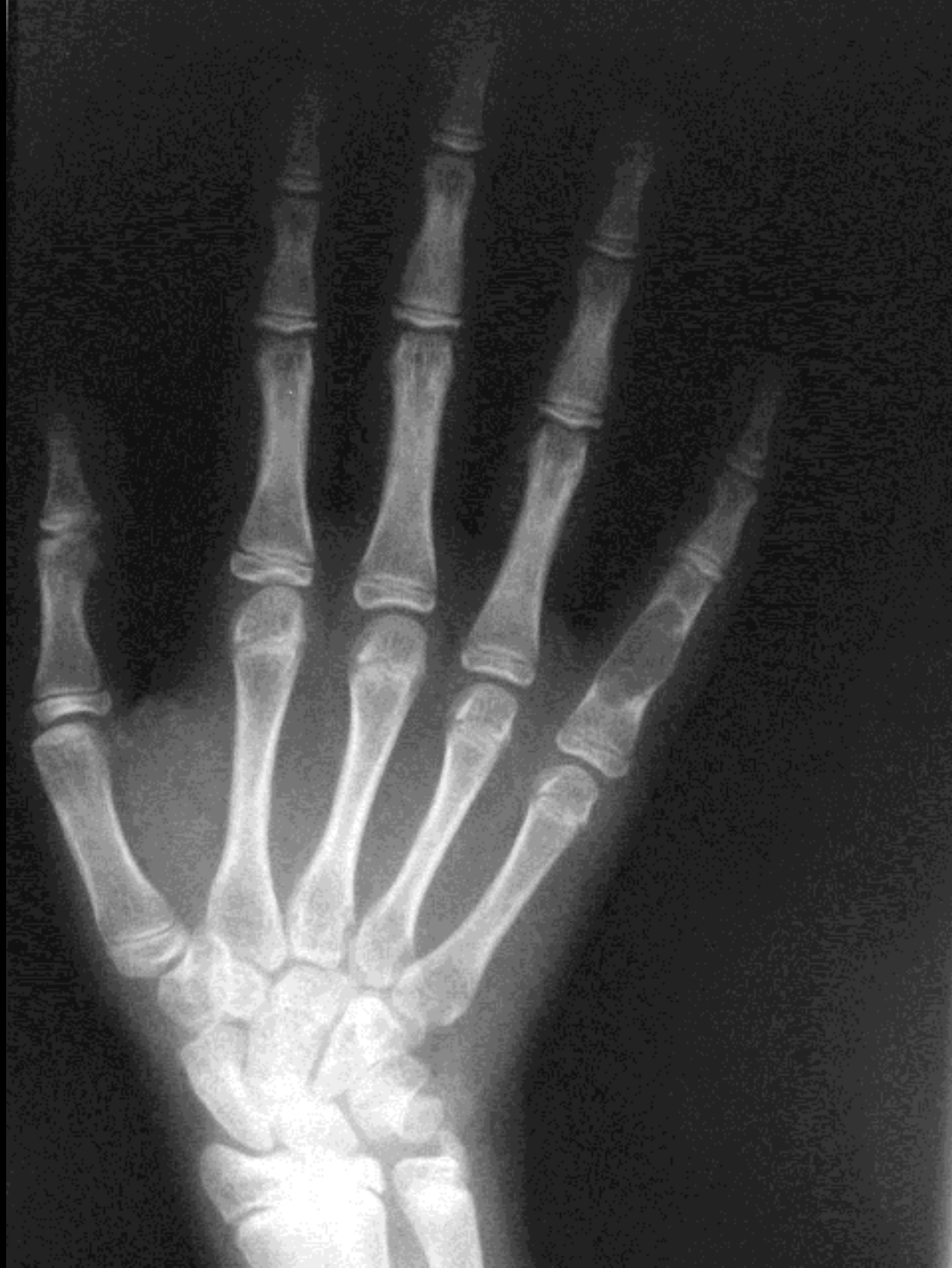CASO

SEXO FEMENINO

27 AÑOS

DOLOR EN 5º DEDO DE MANO

ANTECEDENTE DE TRAUMATISMO LEVE



CASO

SEXO FEMENINO

32 AÑOS

TRAUMATISMO LEVE EN MII

Tamaño imagen: 888 x 1101
Tamaño vista: 1083 x 1228
WL: 50 WW: 500
X: 183 px Y: 1092 px Valor: -300.00

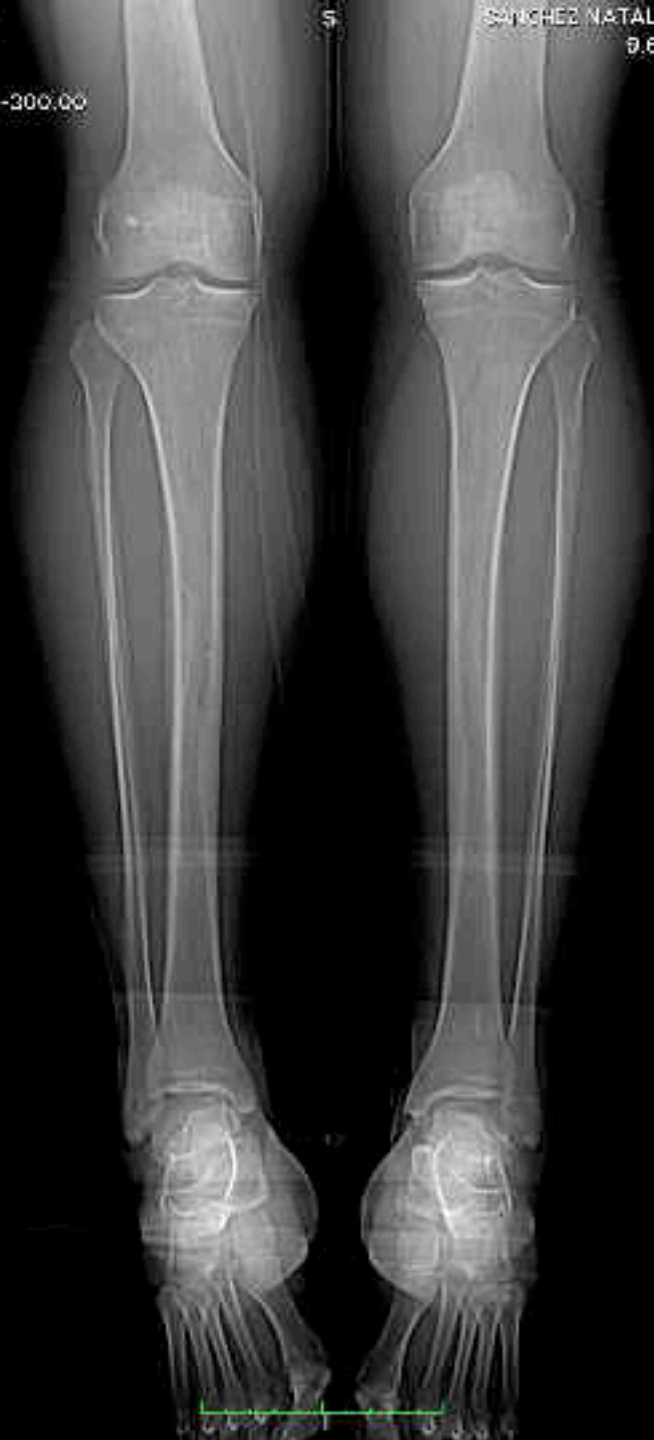SANCHEZ NATALIA 4375312 (32 y, 32 y)
9.6 FEMUR-PIERNA - Localizers
16669
1

R

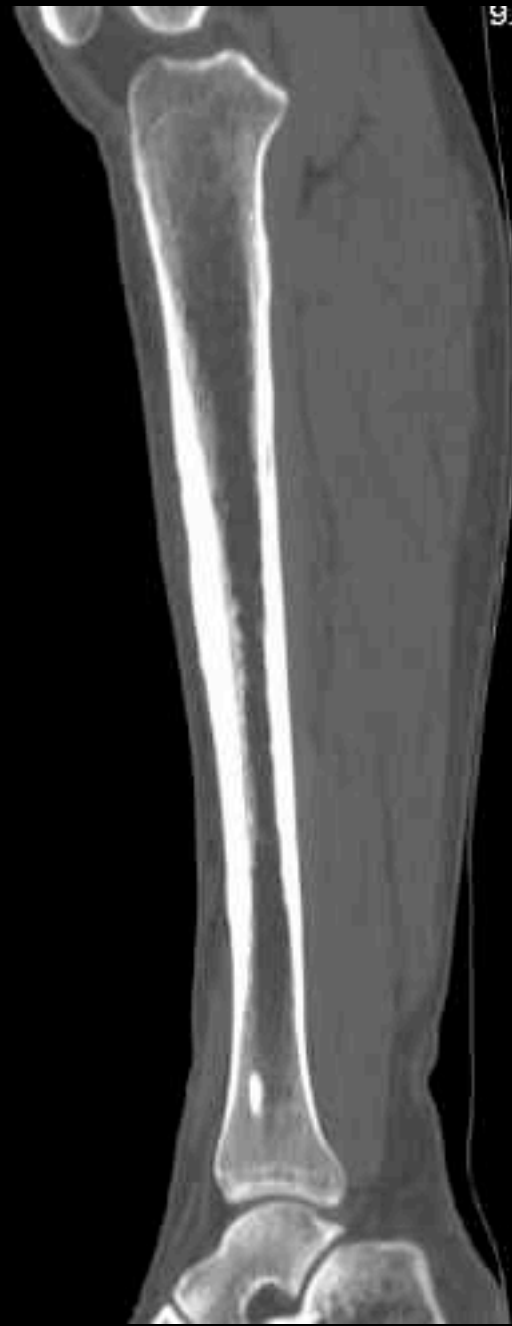L

Zoom: 122% Angulo: 0
Im: 2/2
.JPEG2000LosslessOnly
Posición: FFS

20170529 17:15:35
Made in Osirix

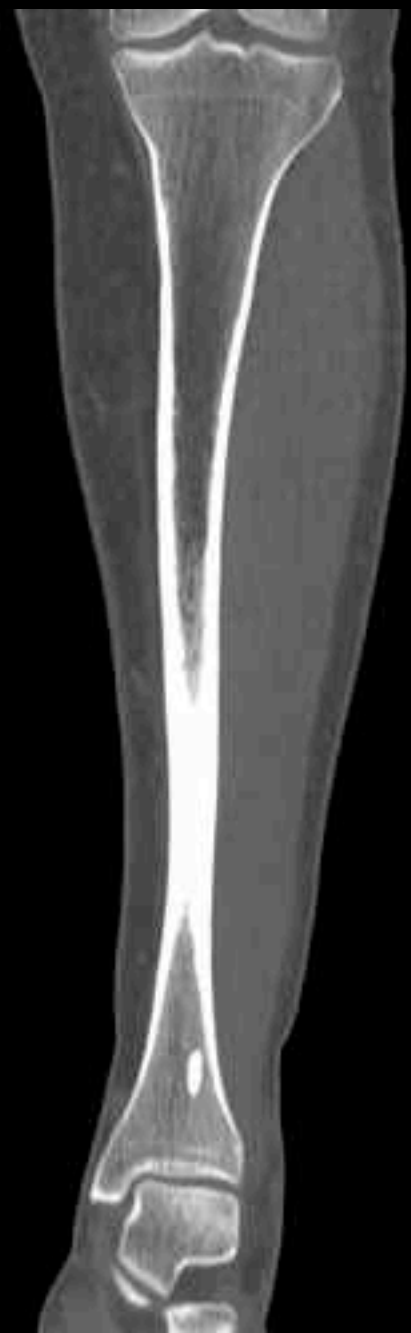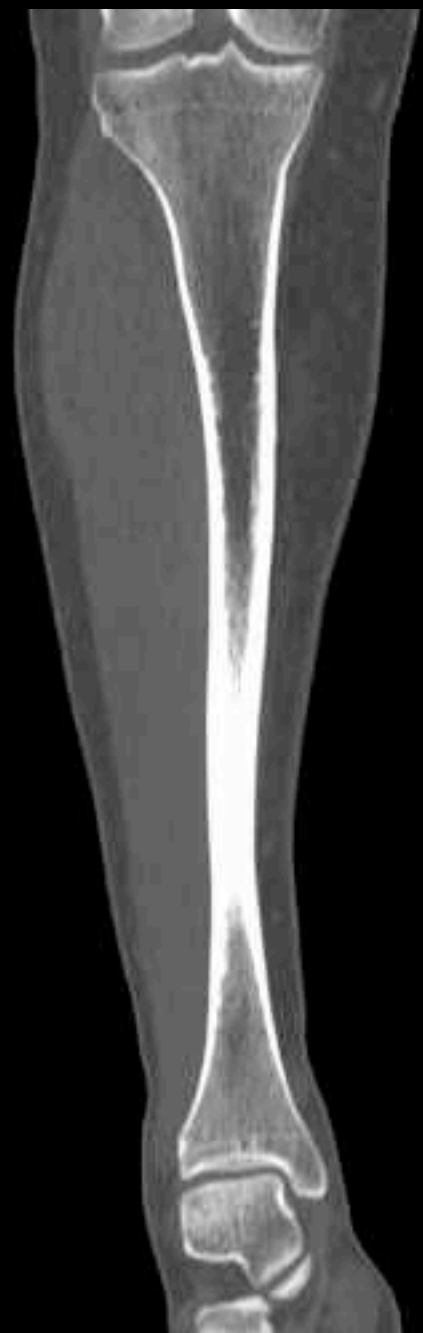


x 843
10



9.6 FEMUR-TIBIA — SAG 00 WW: 1800
16669
402

P



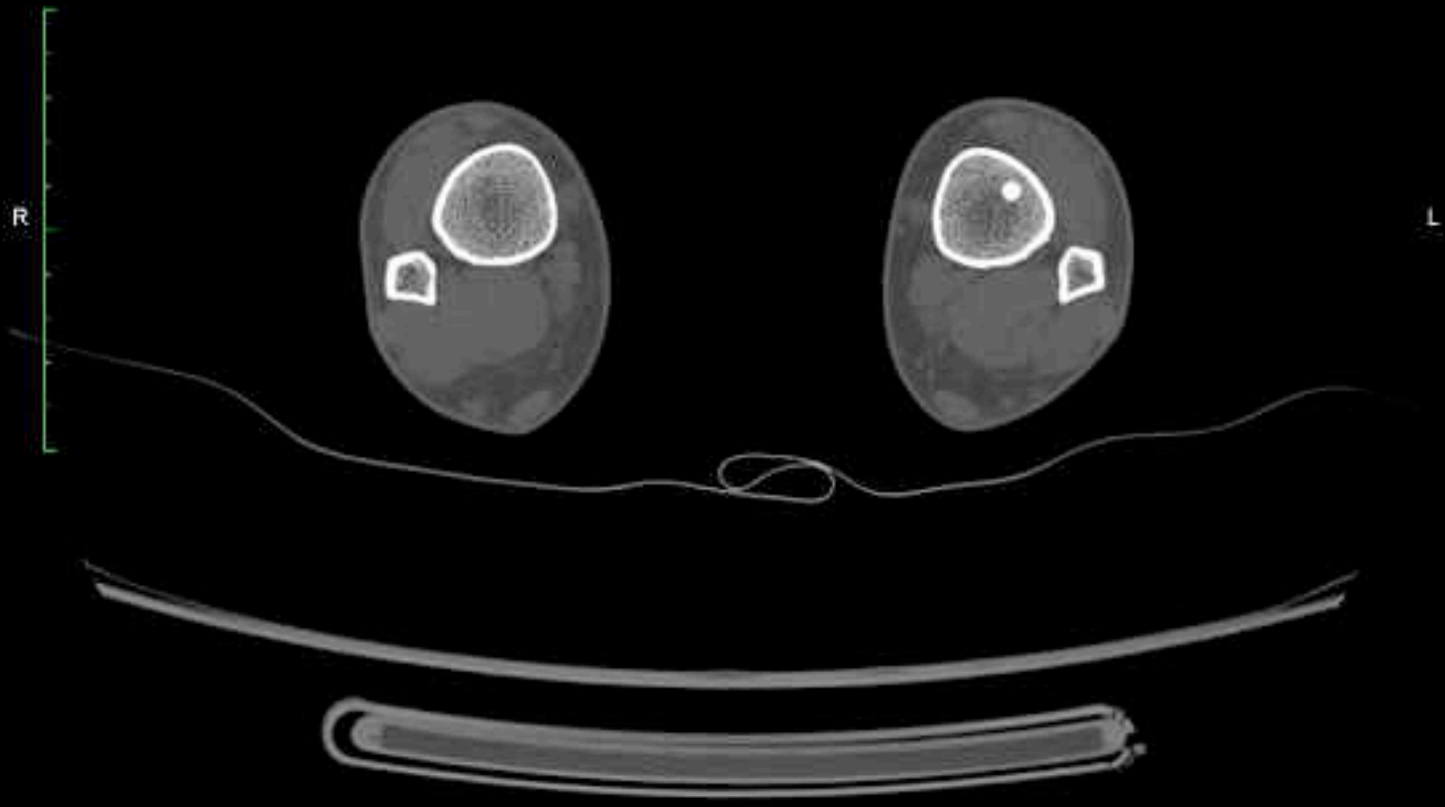
16669
401

L

16669
401

224% Angulo: 0

00170500 17.01.00/26 A (P -> A)



CASO

SEXO FEMENINO

8 AÑOS

GONALGIA IZQUIERDA

WL: 2 WW: 479

16836

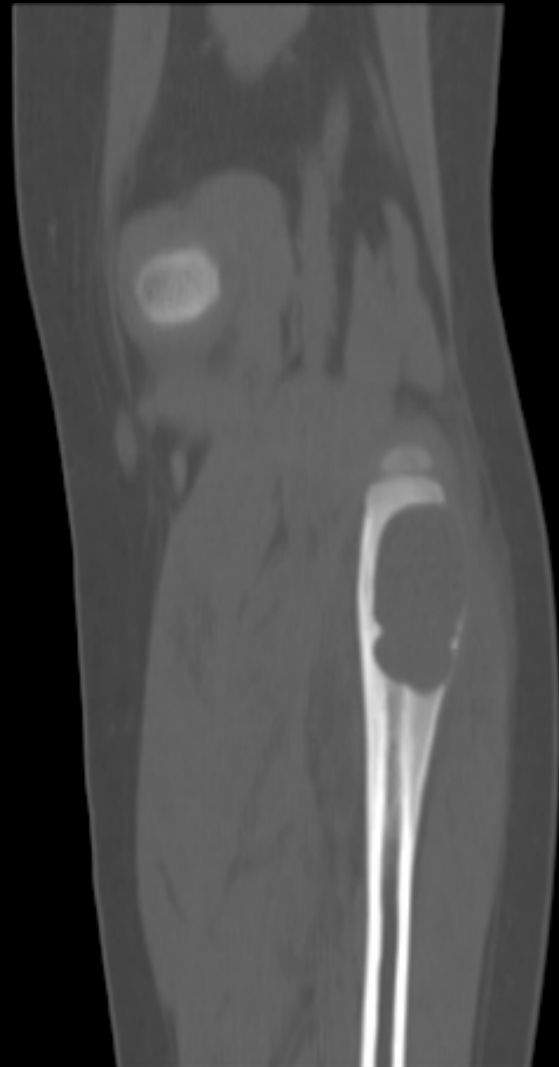
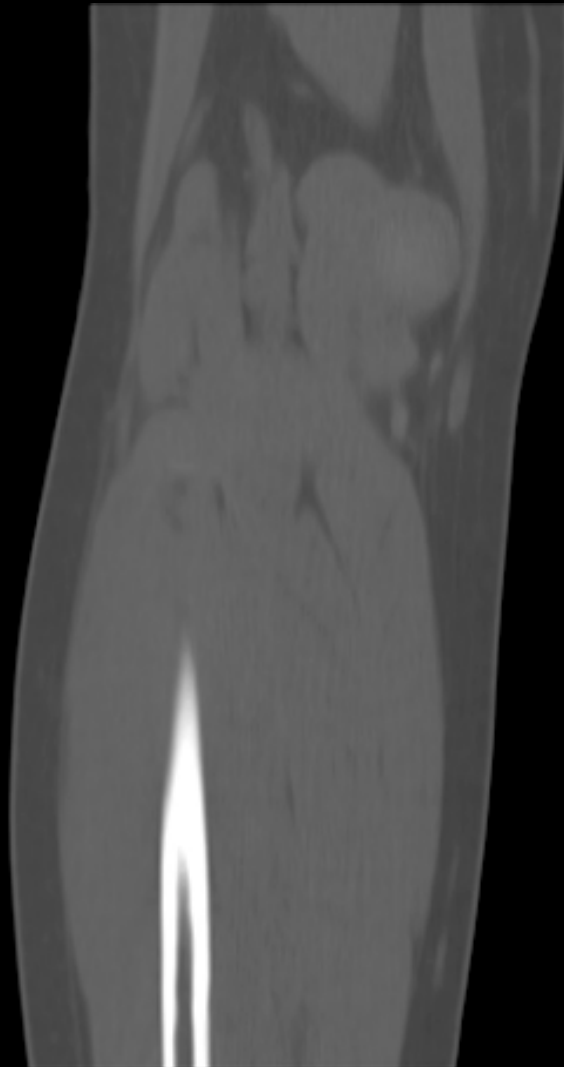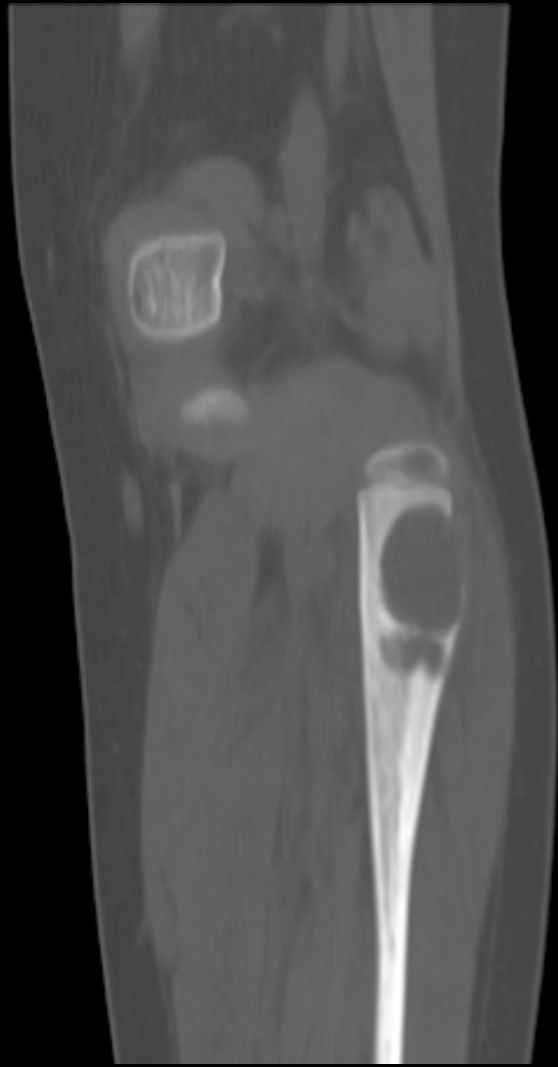
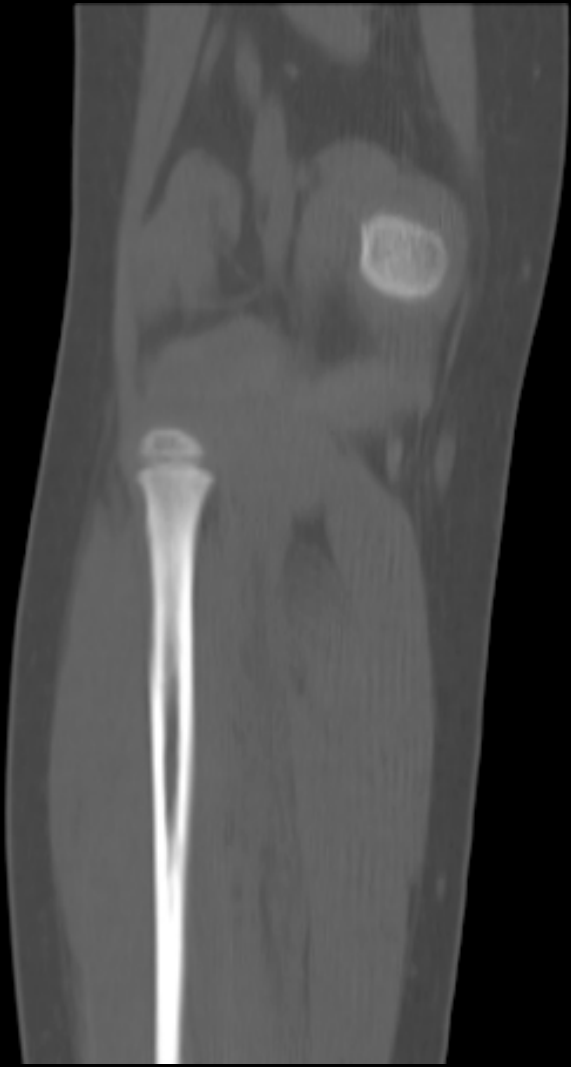1

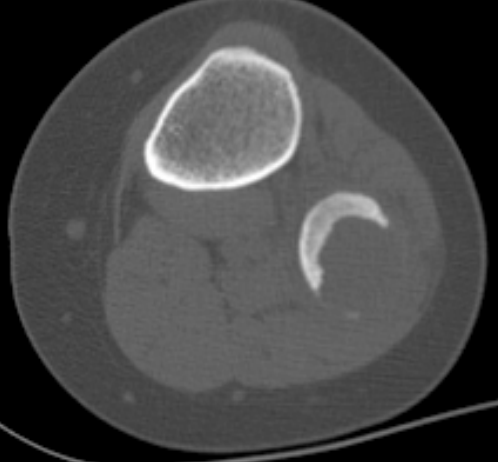
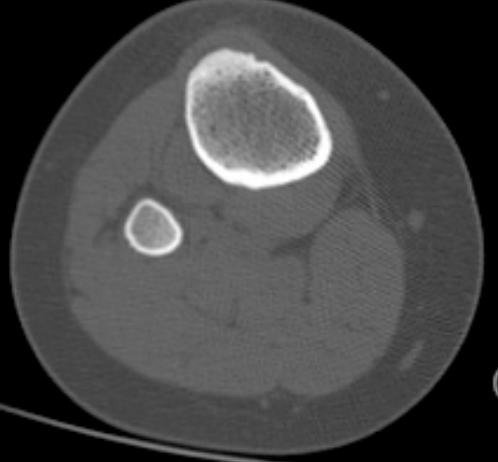
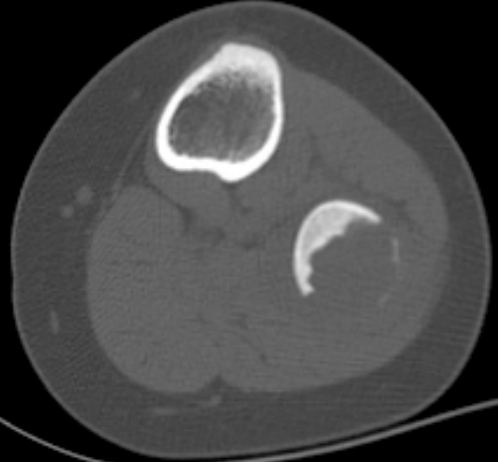
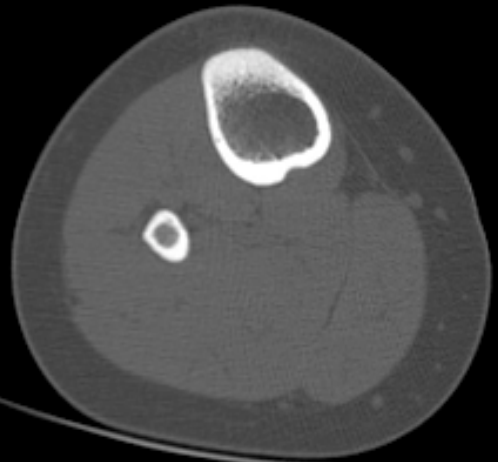
R

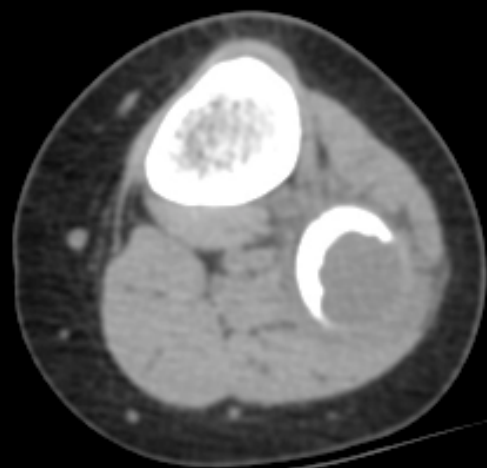
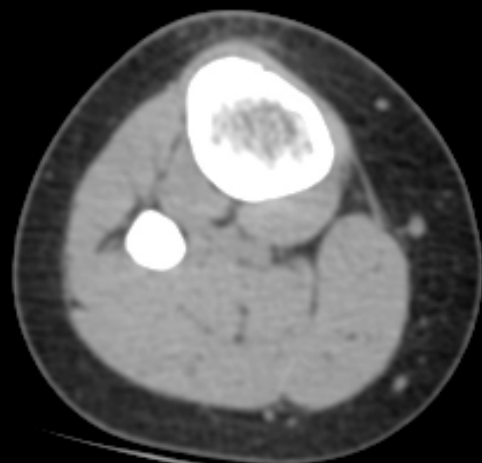
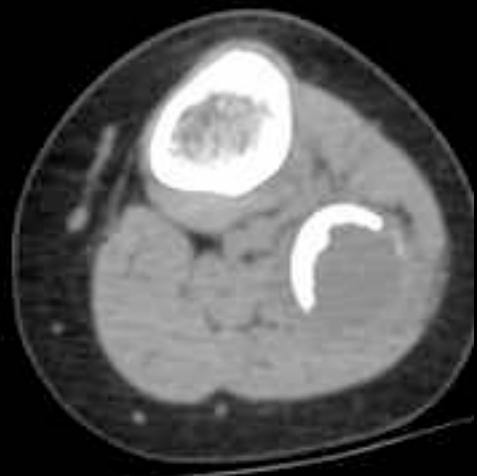
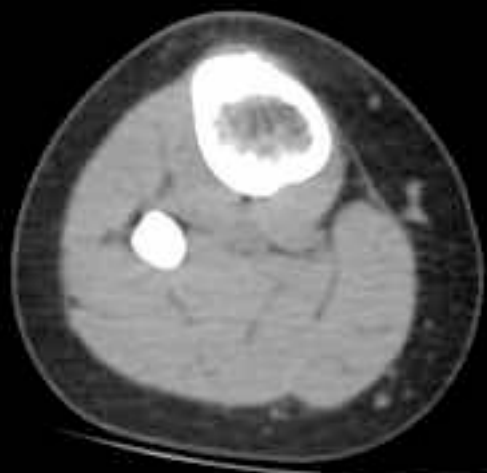
L

Zoom: 122% Angulo: 0
Im: 2/2







CASO

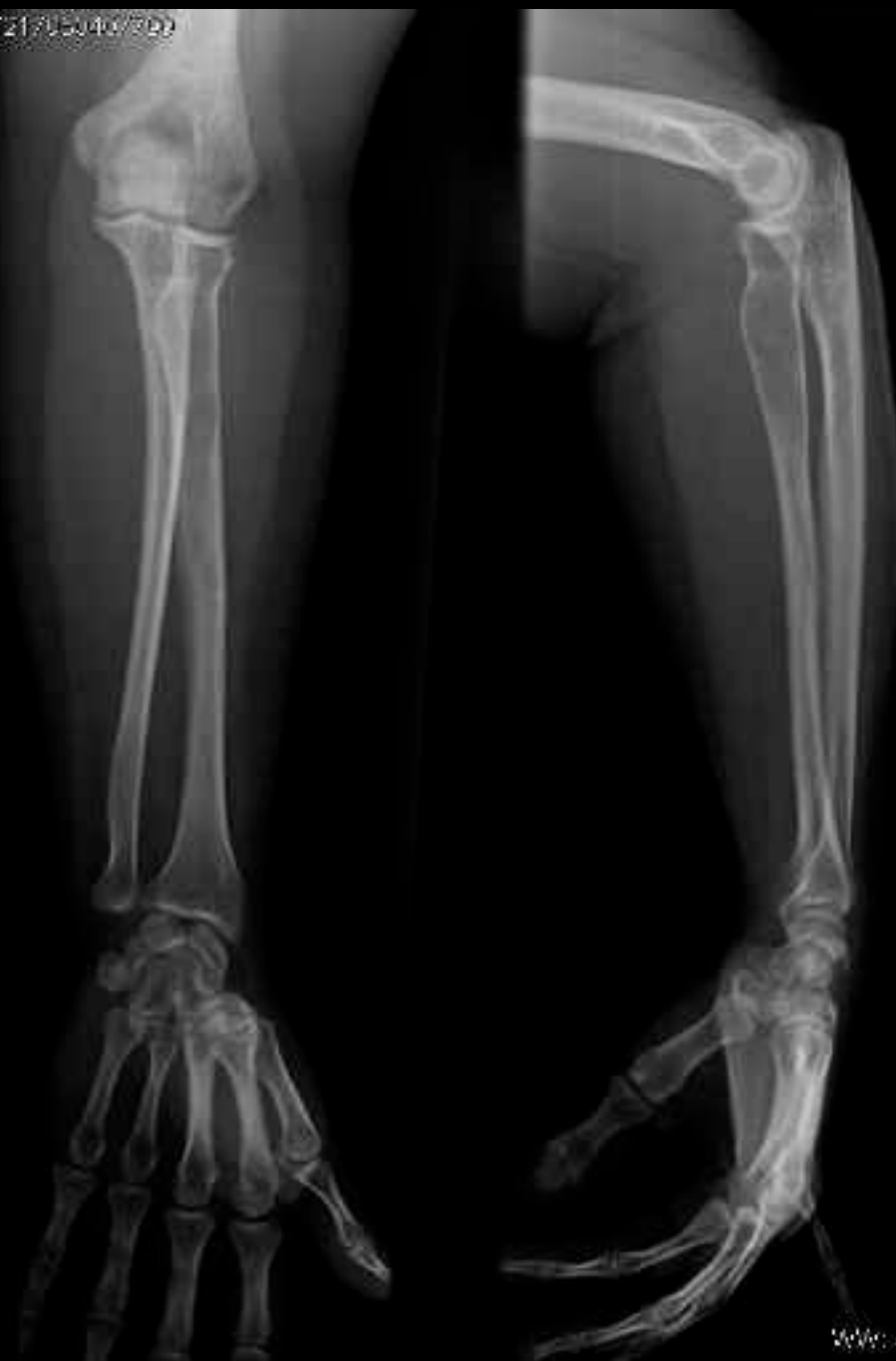SEXO FEMENINO

31 AÑOS

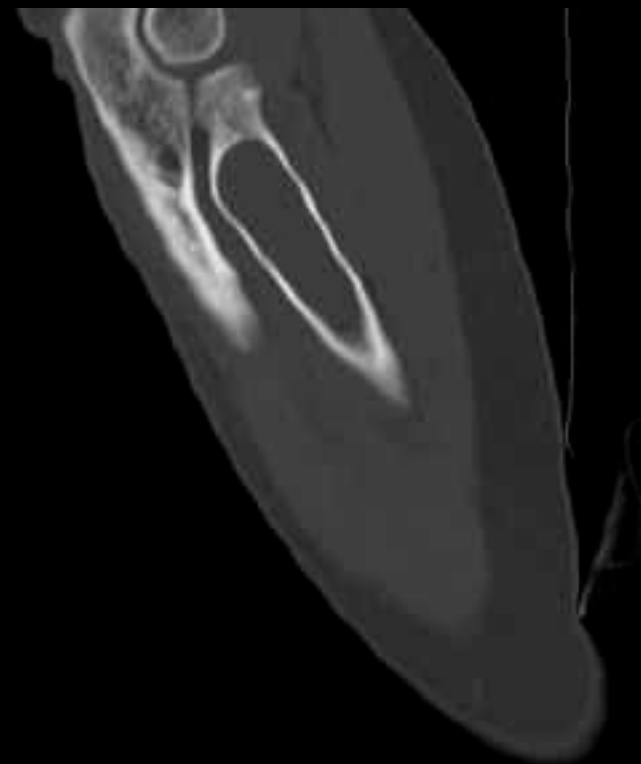
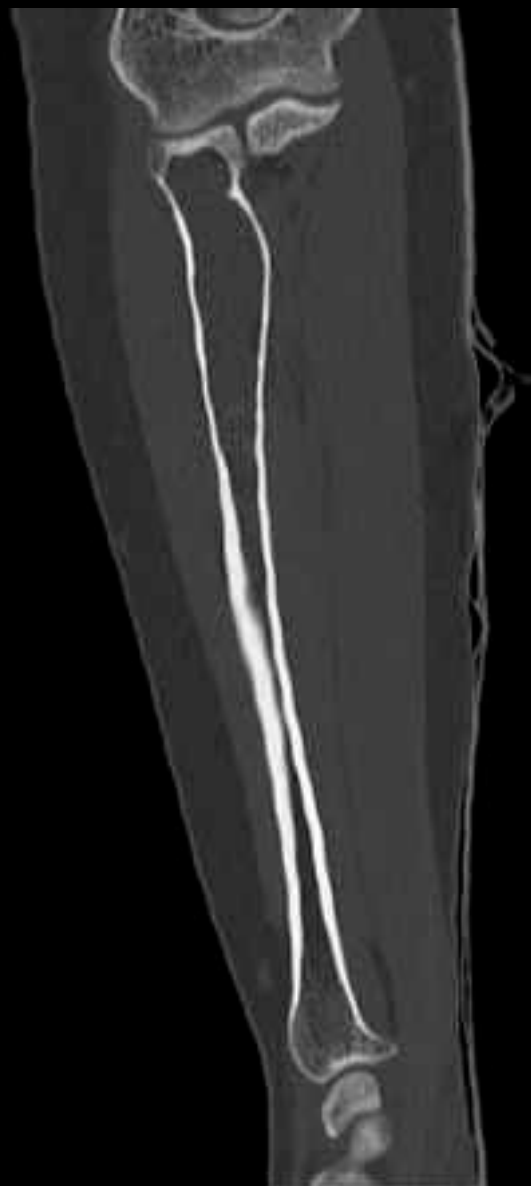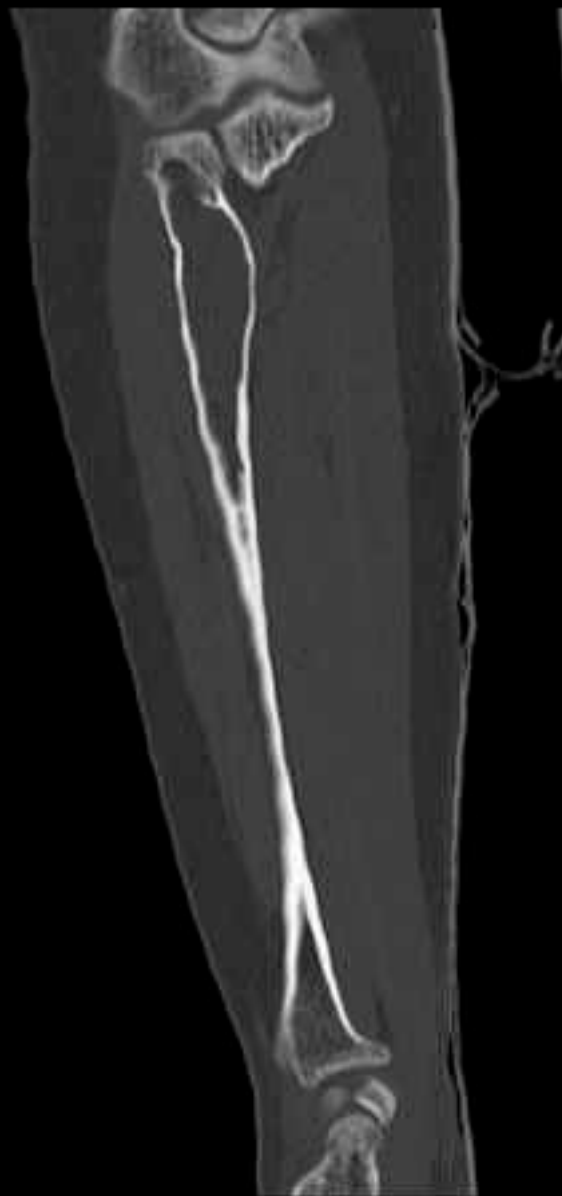DOLOR EN MIEMBRO SUPERIOR IZQUIERDO

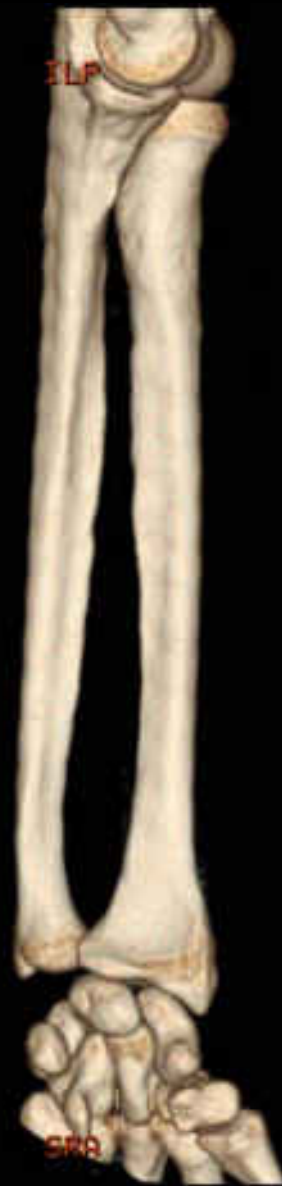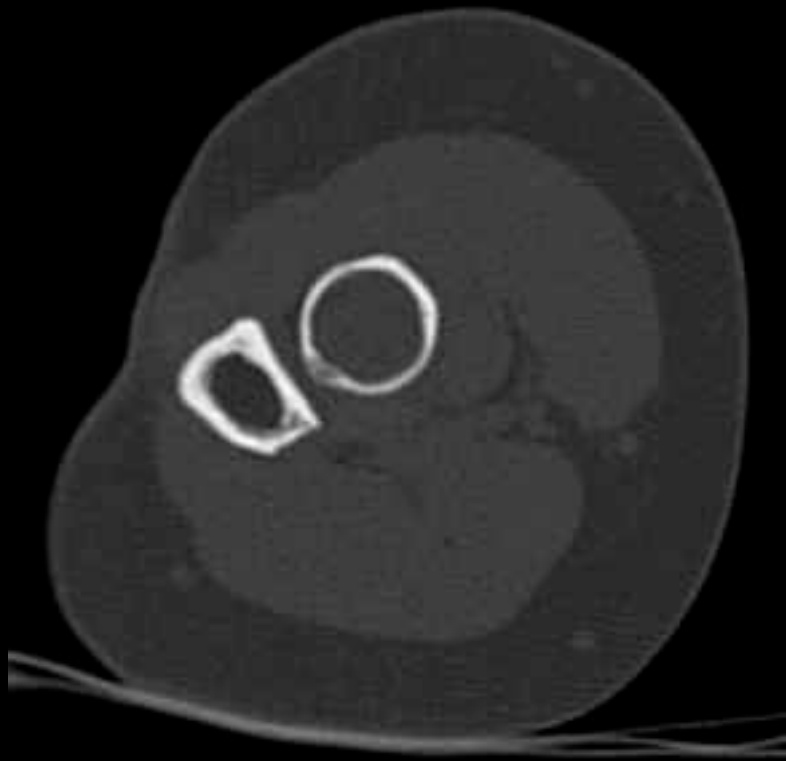
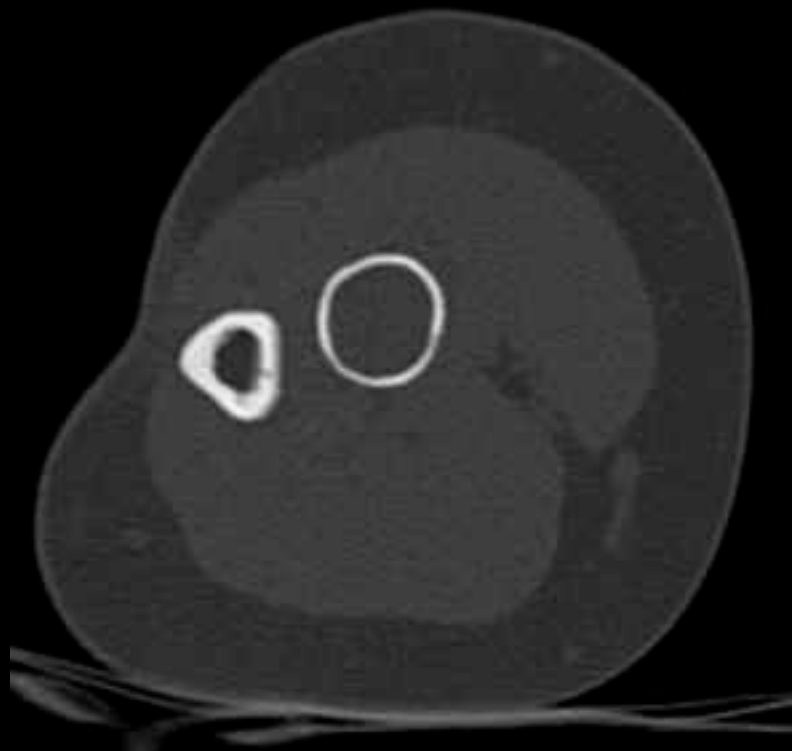
Ex: 139721705040700
Se:
Im: 1

May 04 2017
02:13:03 PM



View: 4096View: 2047



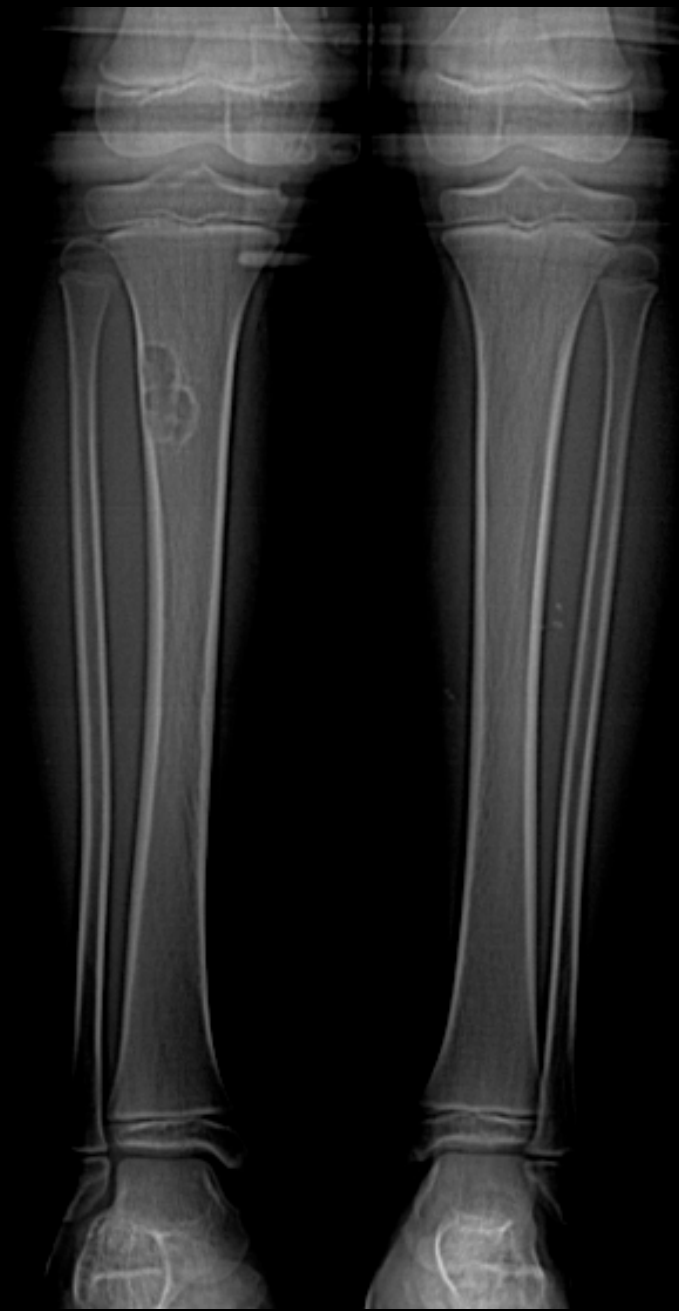


CASO

SEXO FEMENINO

7 AÑOS

GONALGIA DERECHA





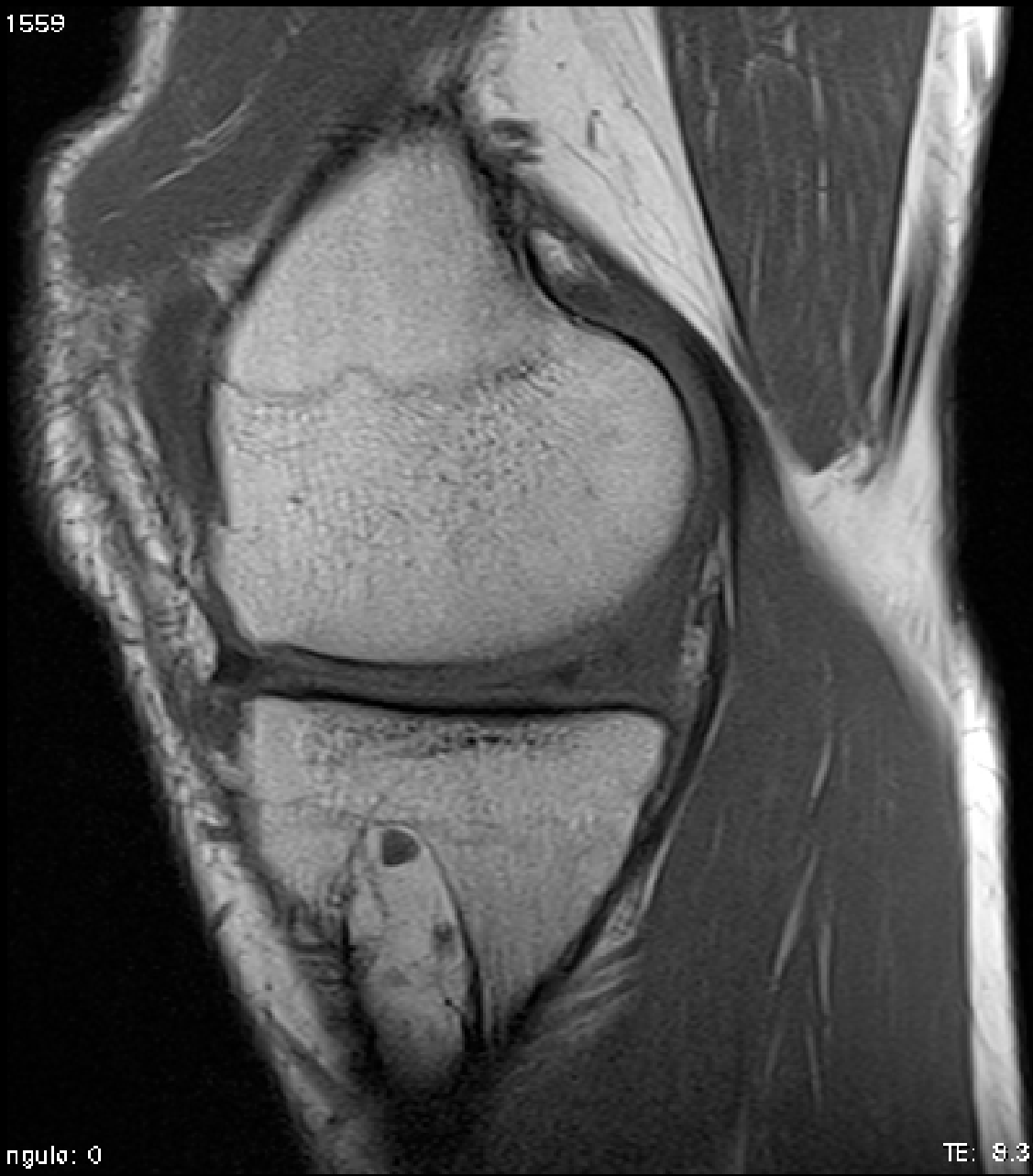CASO

SEXO MASCULINO

30 AÑOS

SINDROME MENISCAL INTERNO

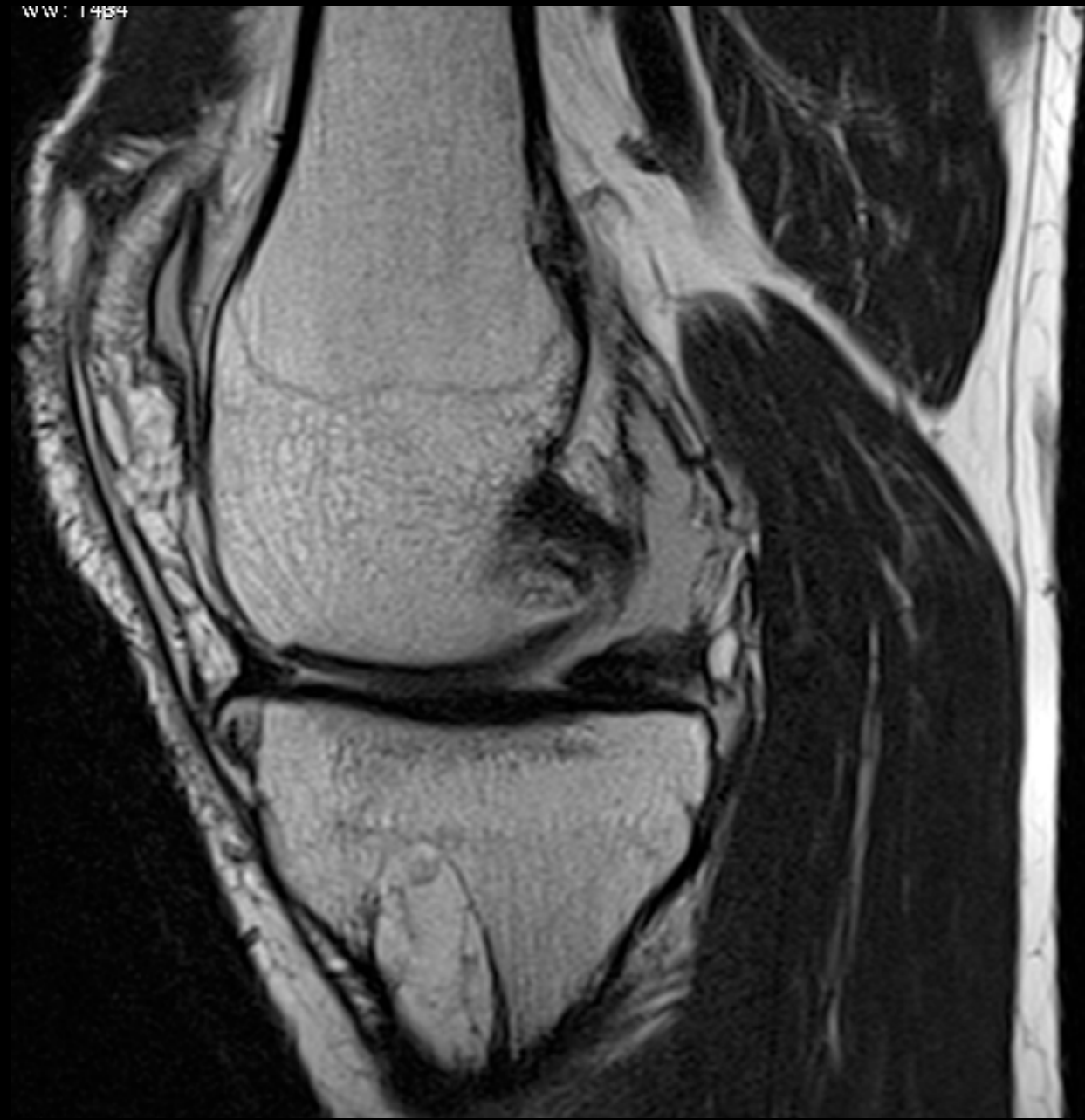1559

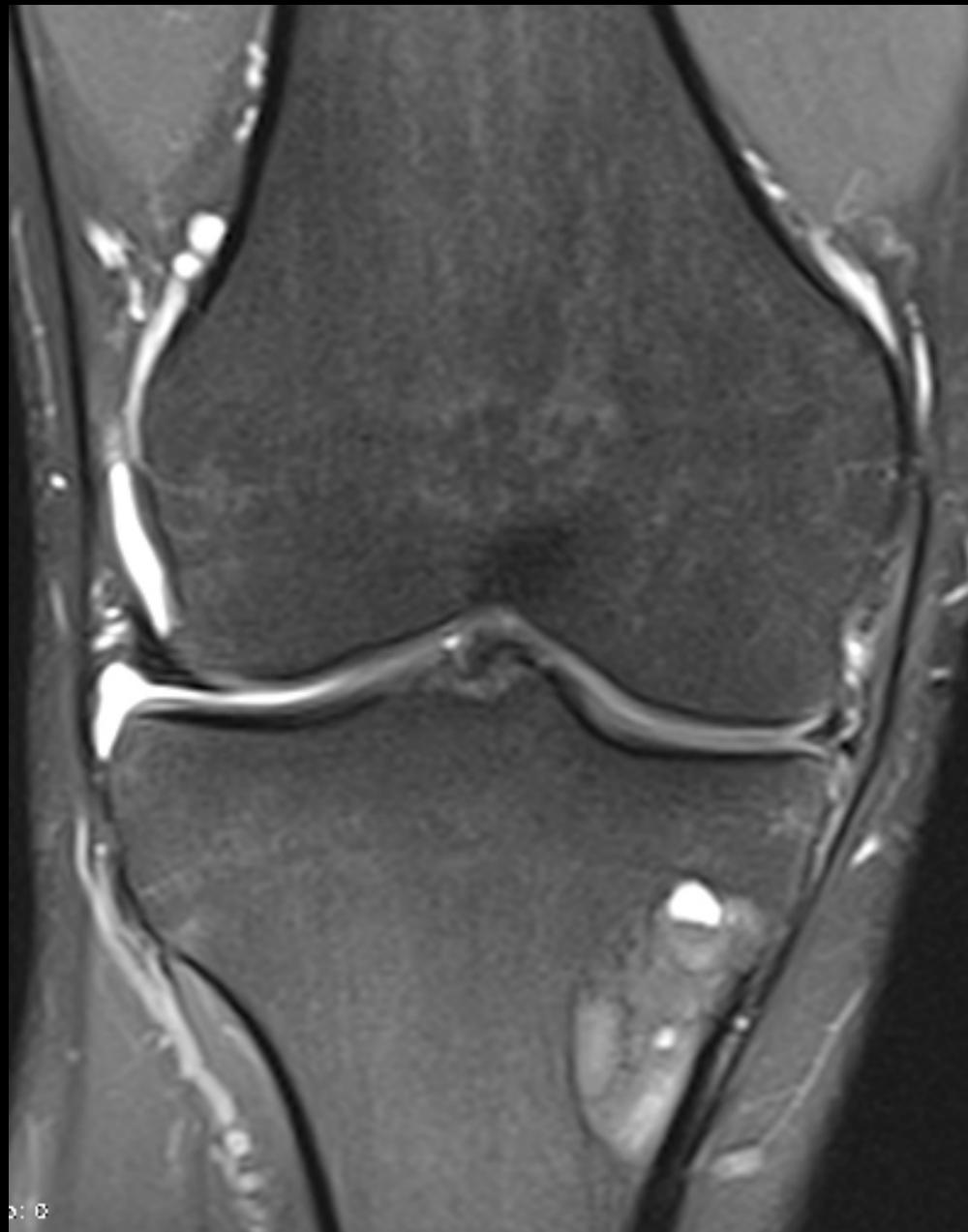


ngula: 0

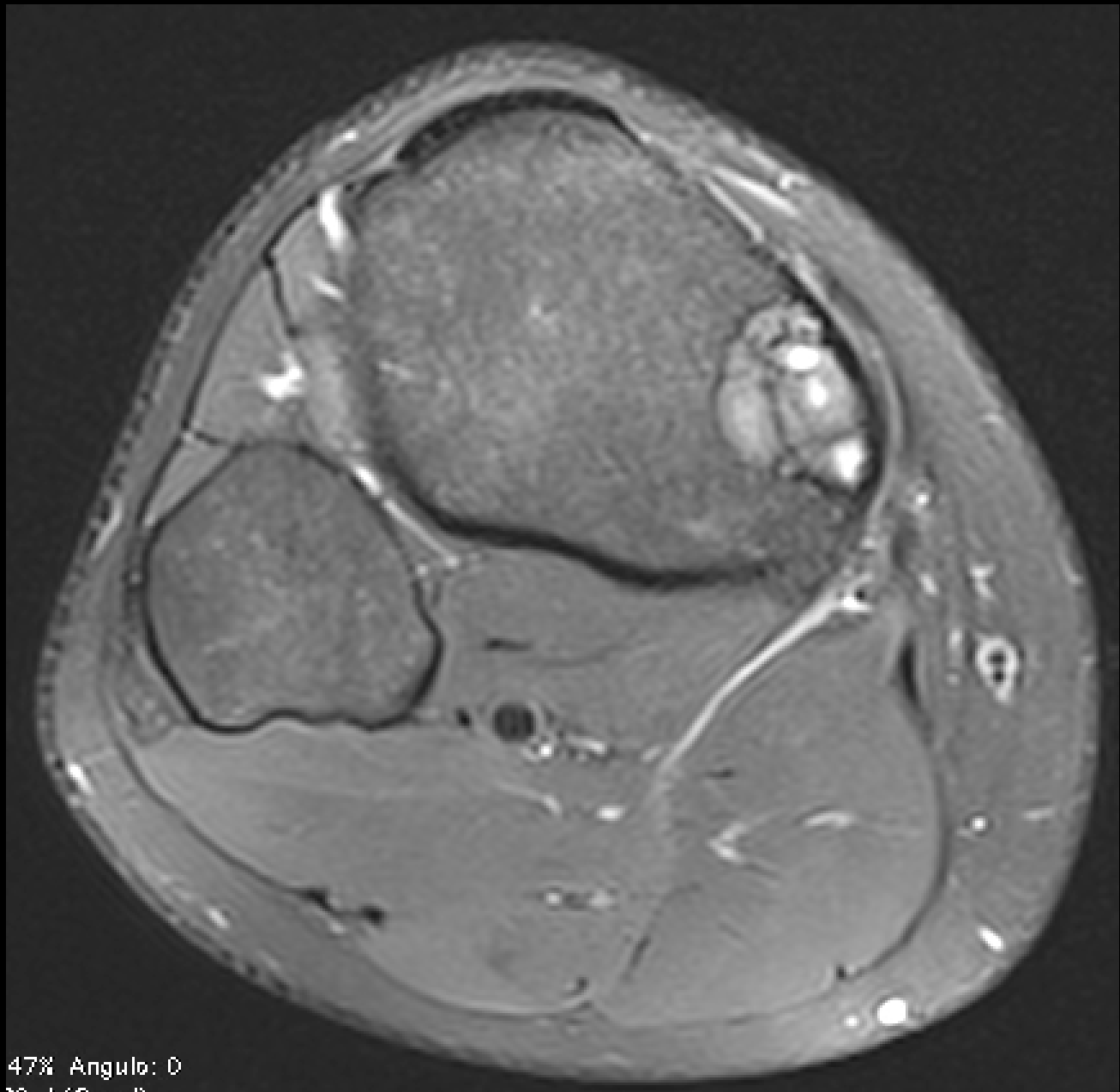TE: 8.37

WW: 1984





0:0



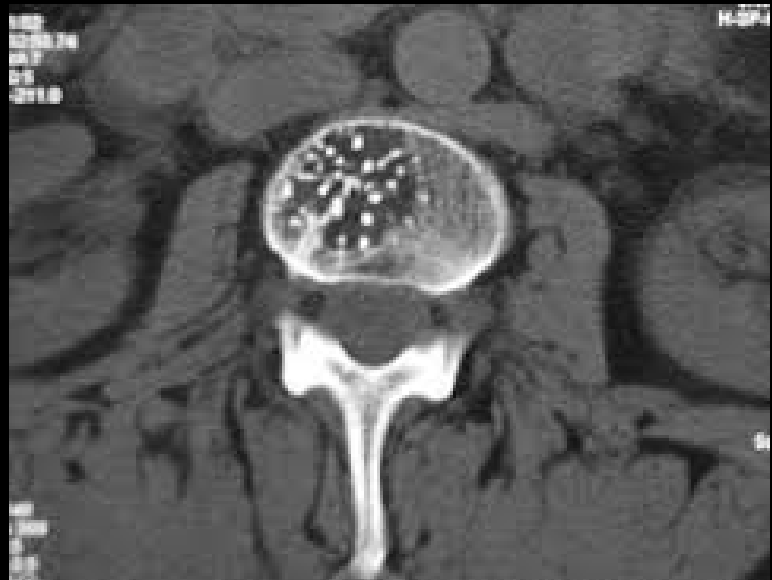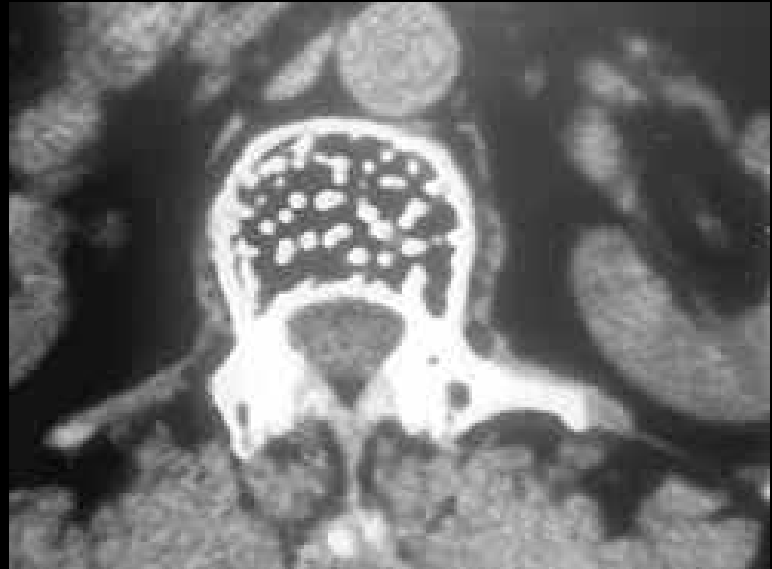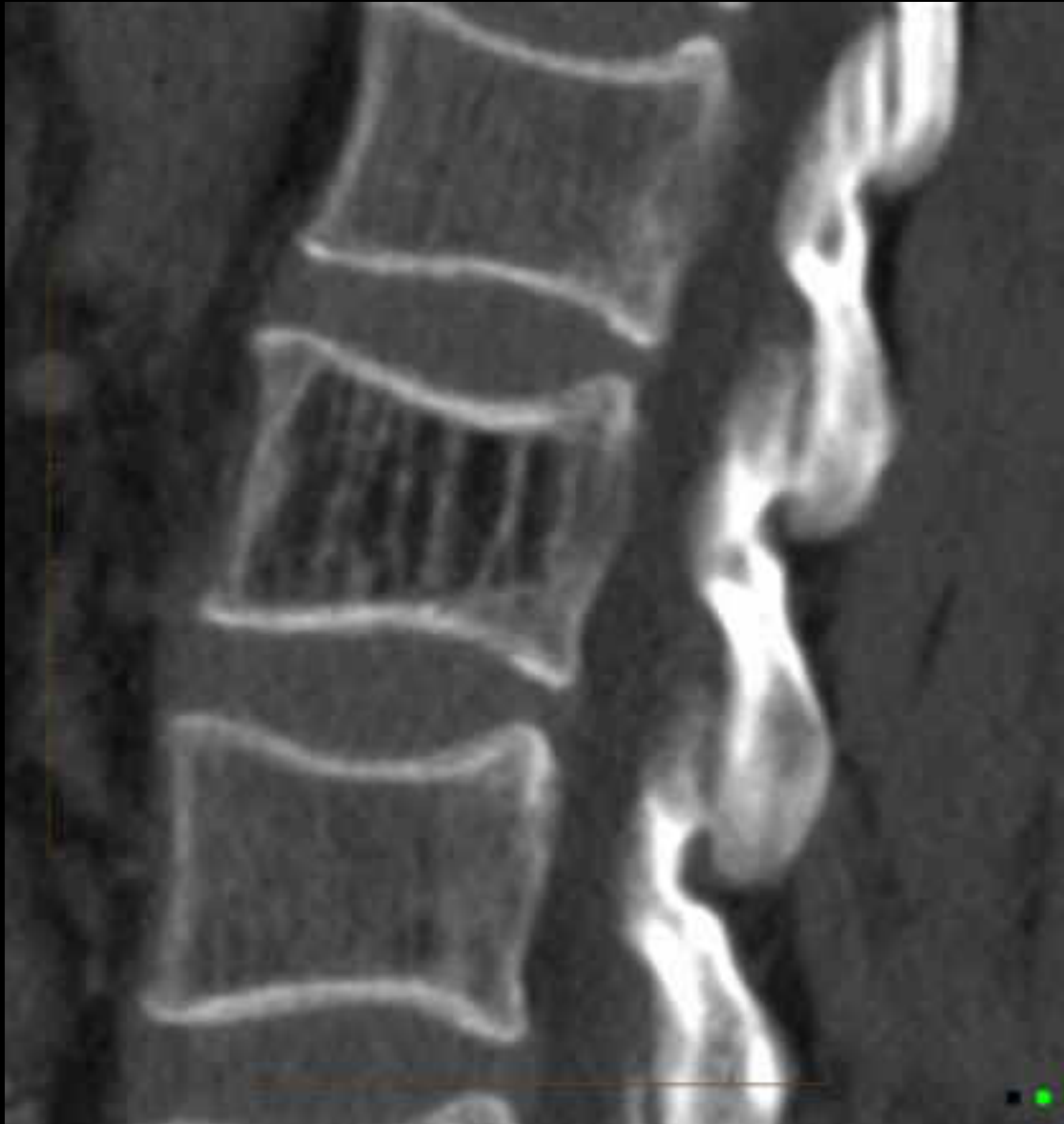47% Angulo: 0
50.145.118

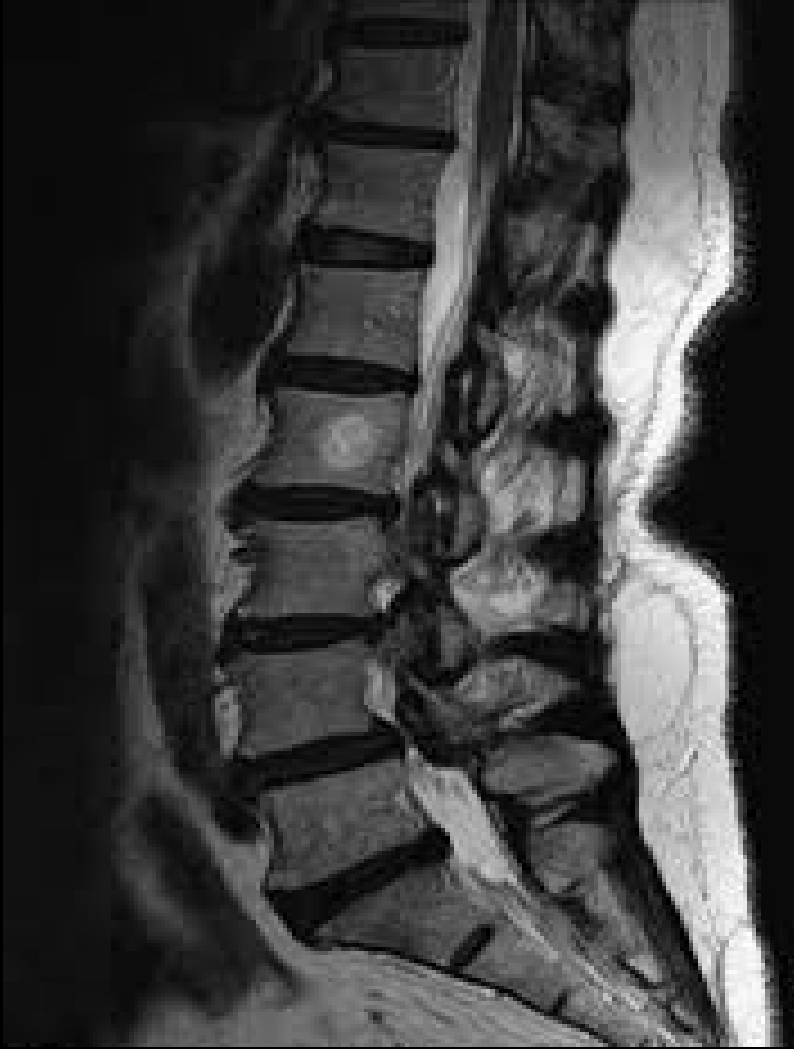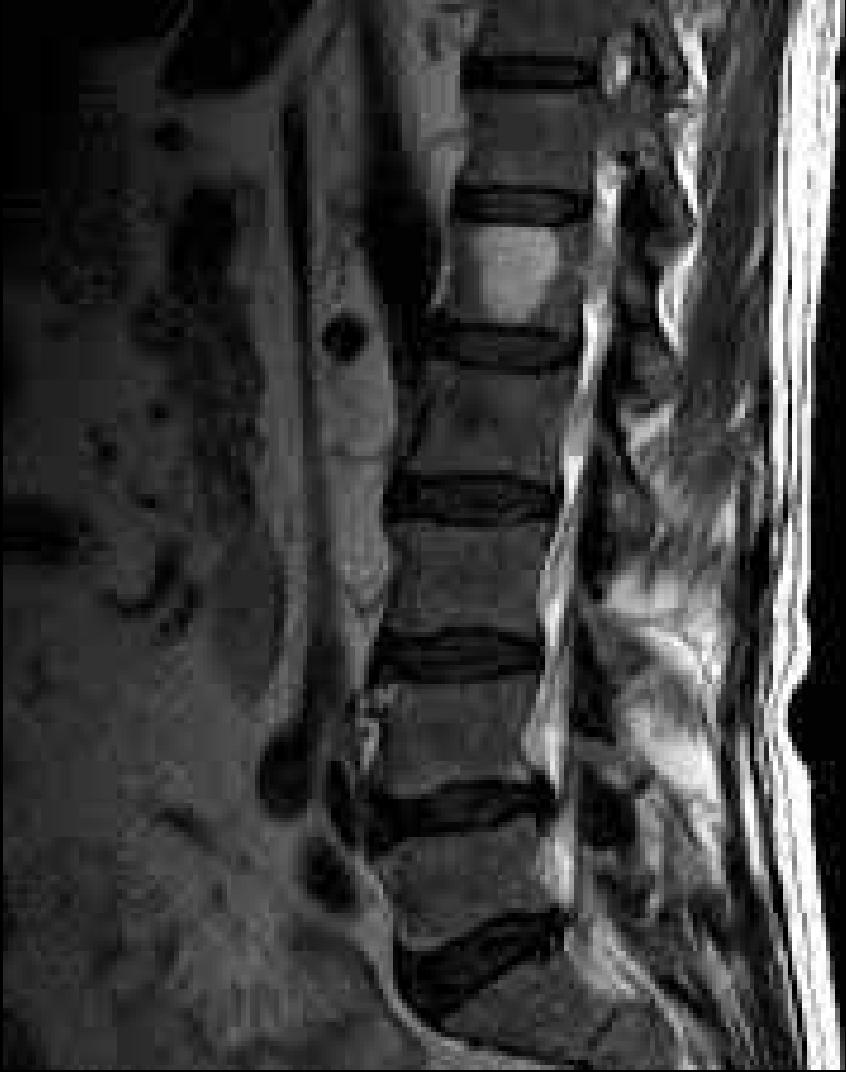CASO

SEXO MASCULINO

50 AÑOS

LUMBALGIA





CASO

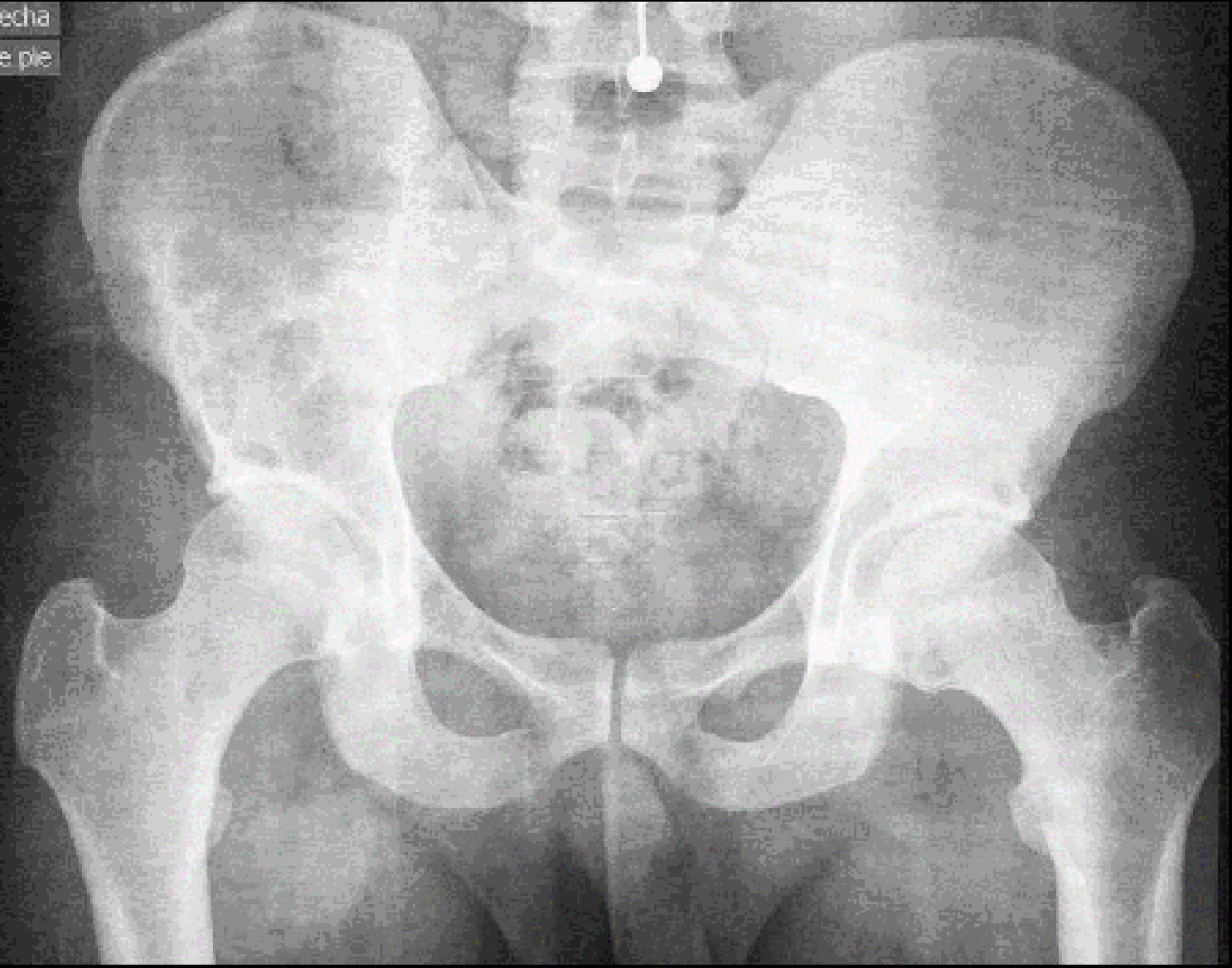
SEXO MASCULINO

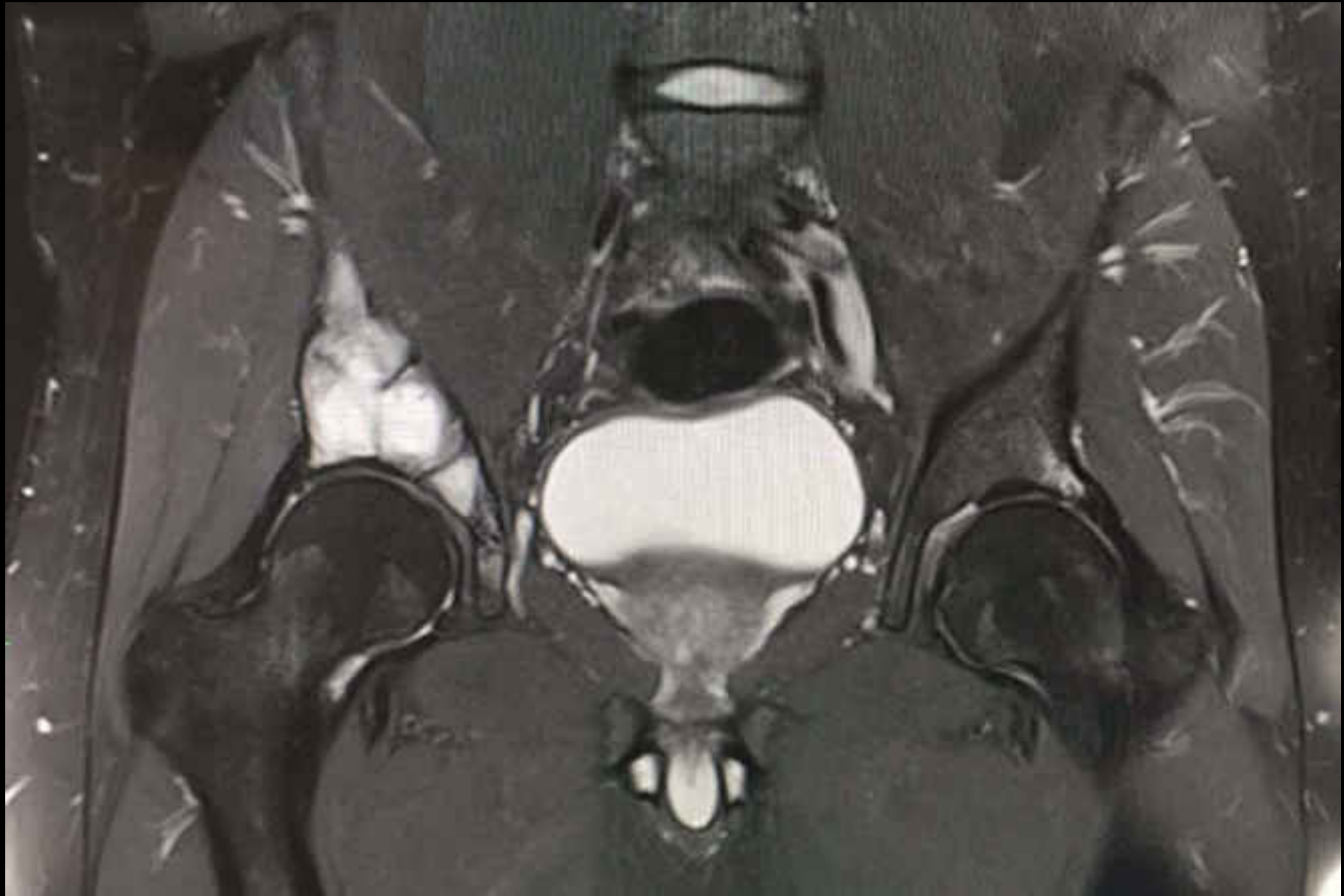
16 AÑOS

COXALGIA DERECHA

Derecha

De pie



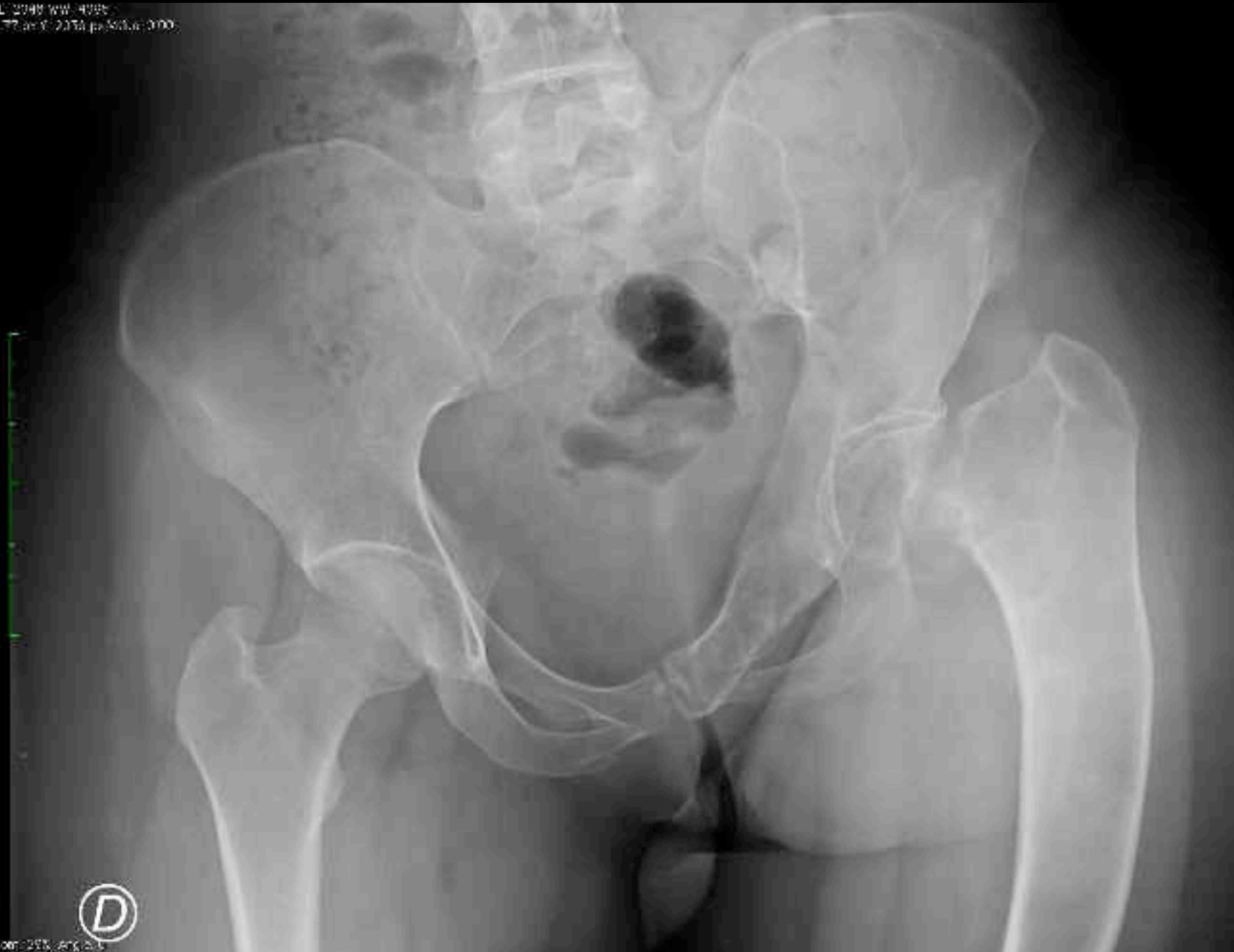

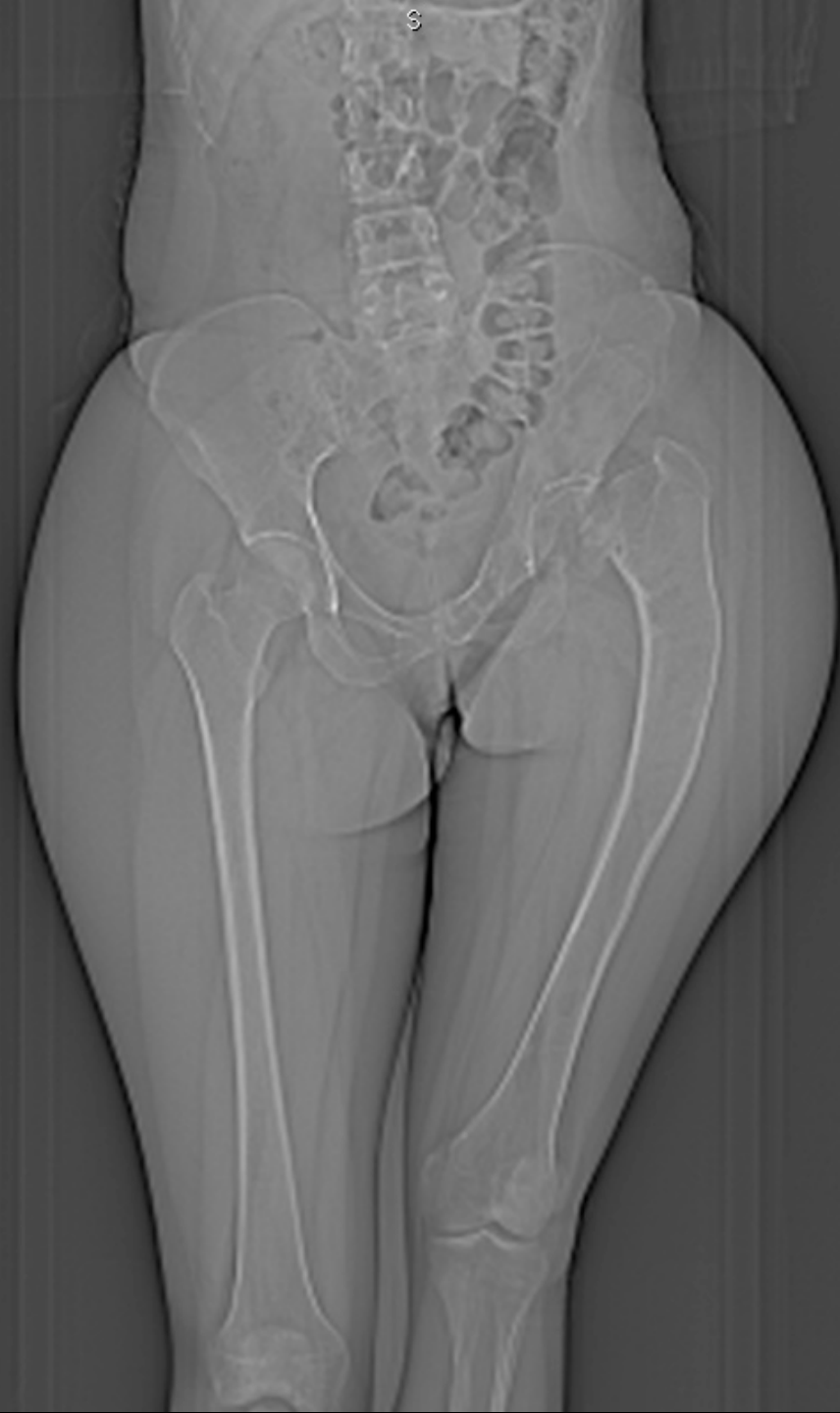CASO

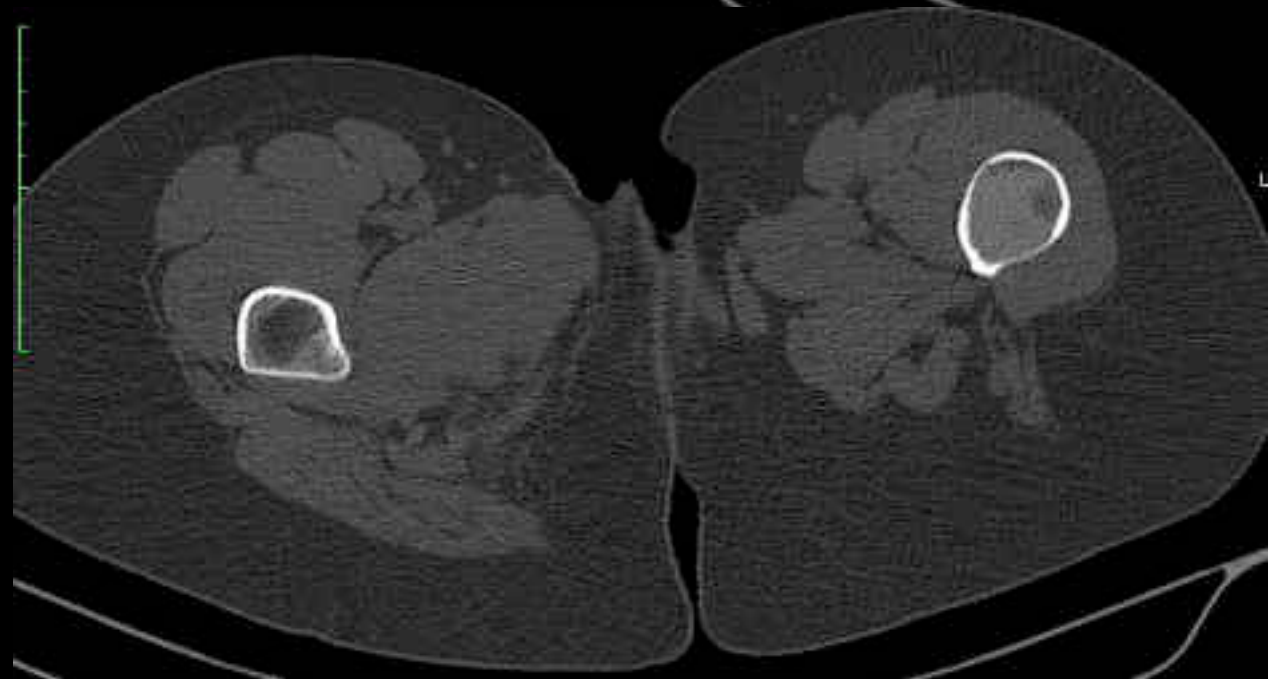
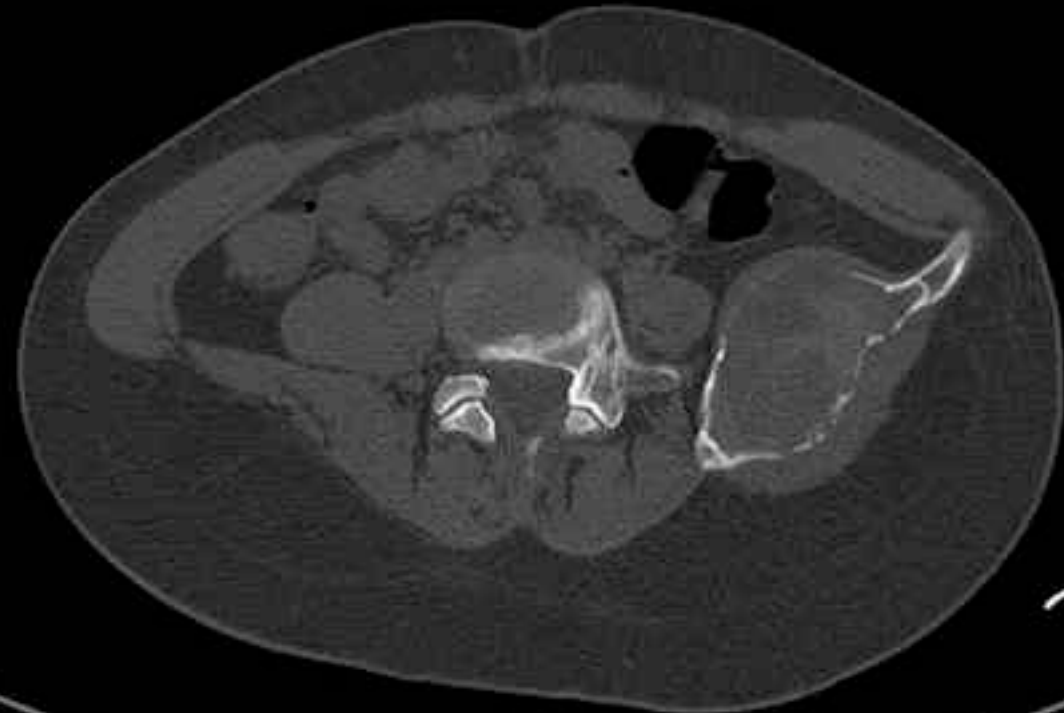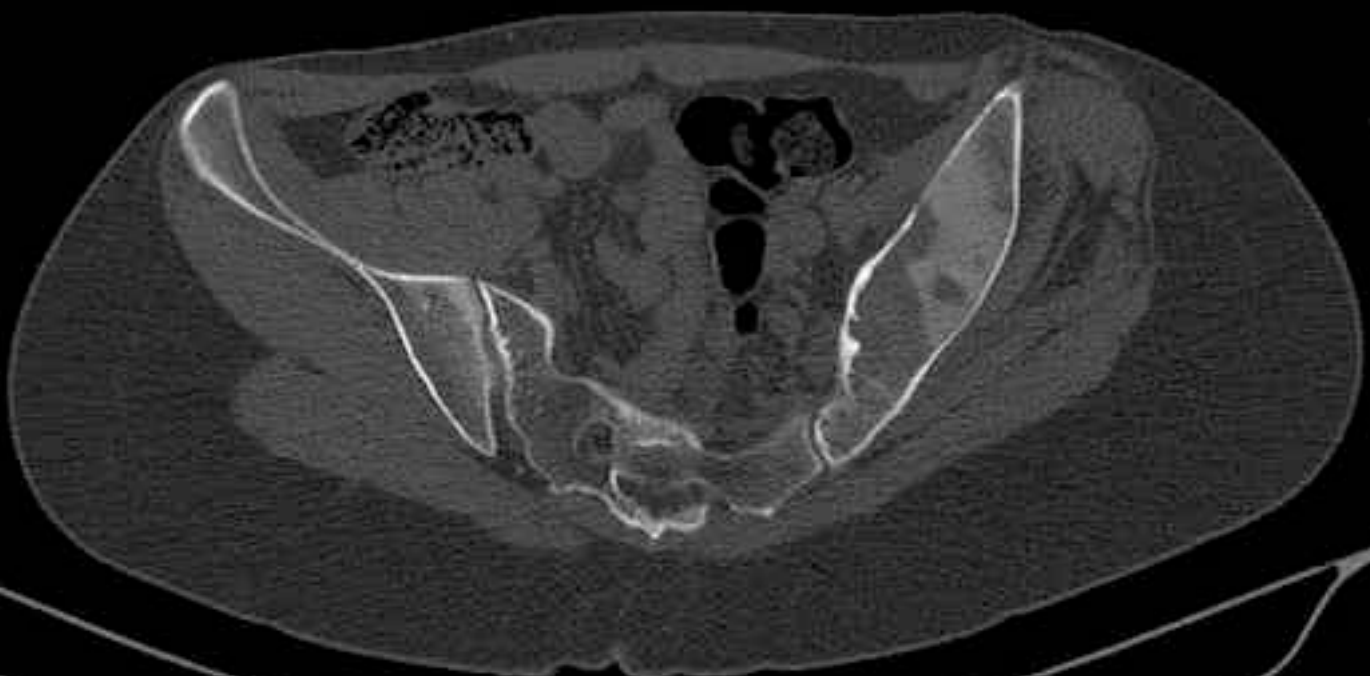SEXO FEMENINO

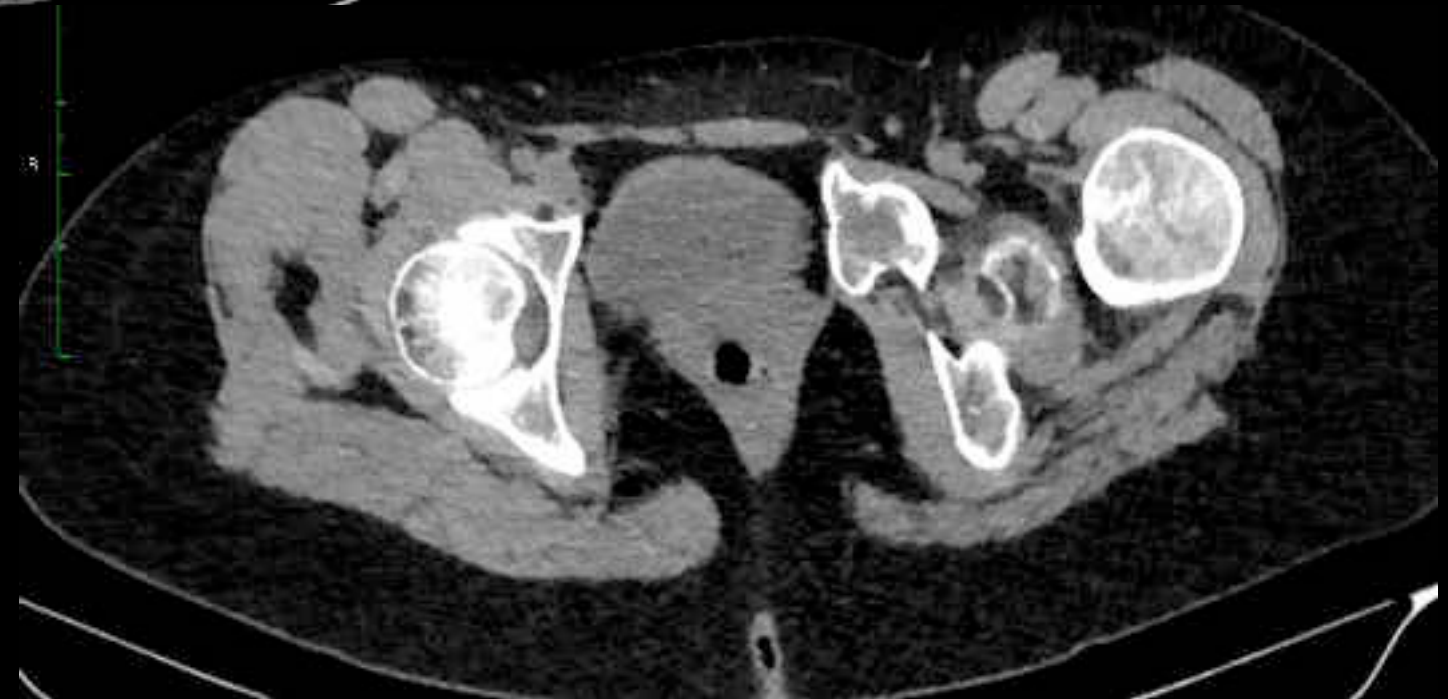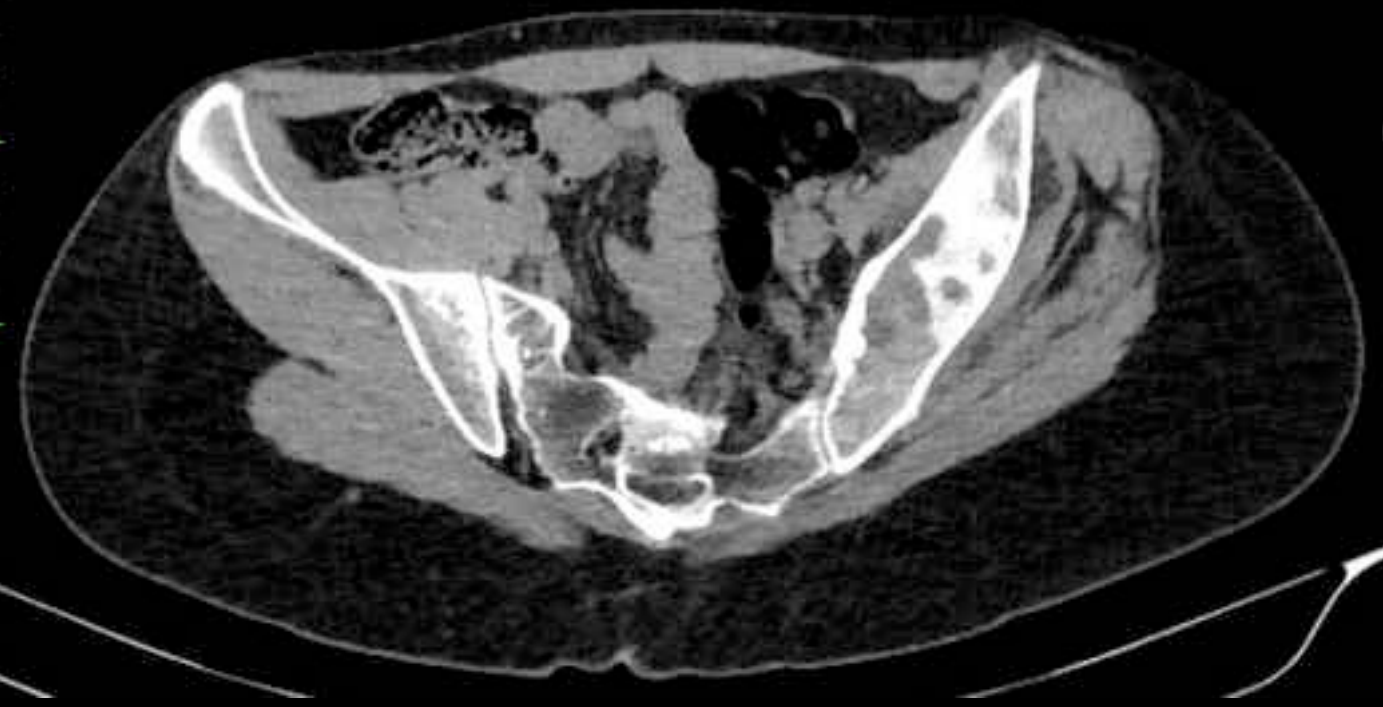
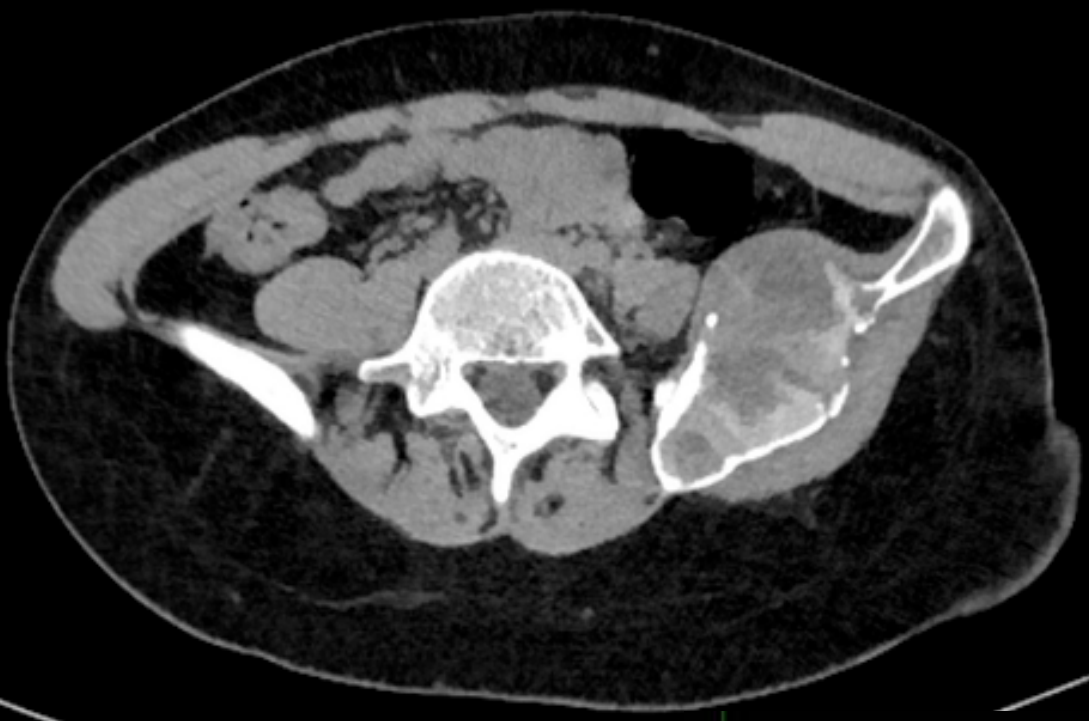23 AÑOS

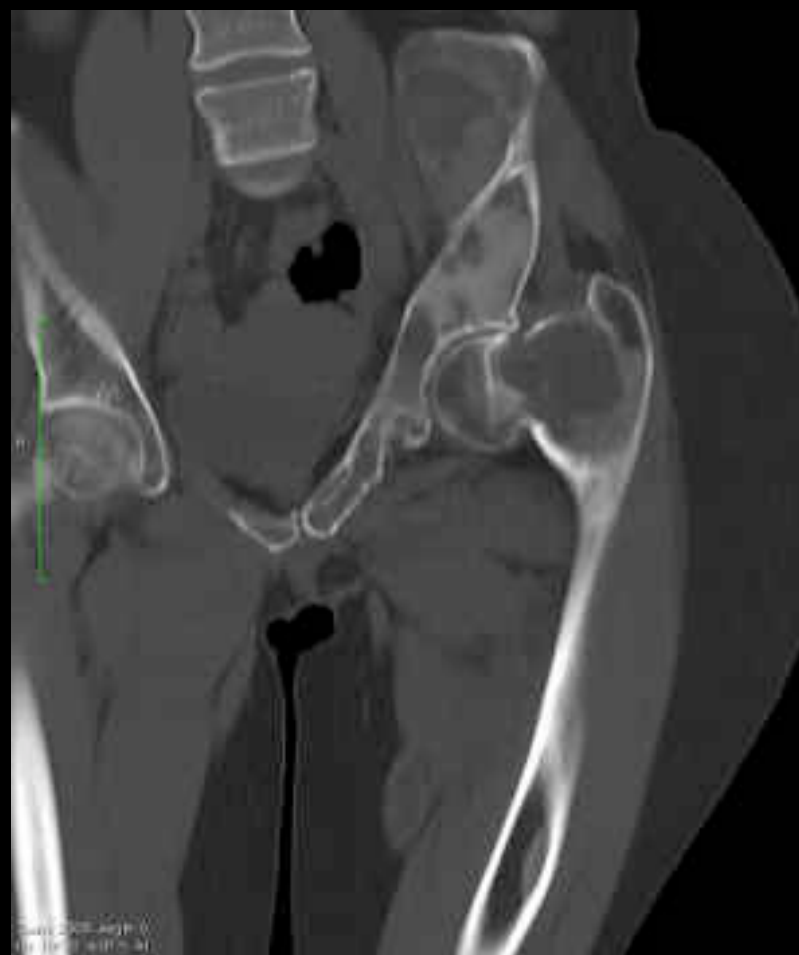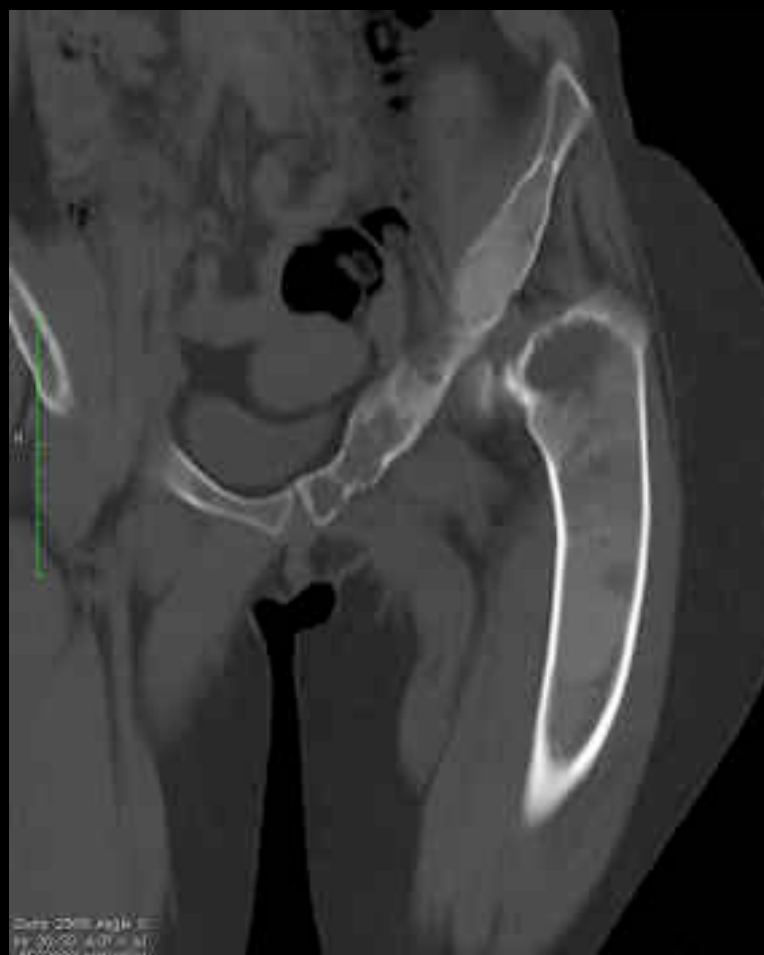
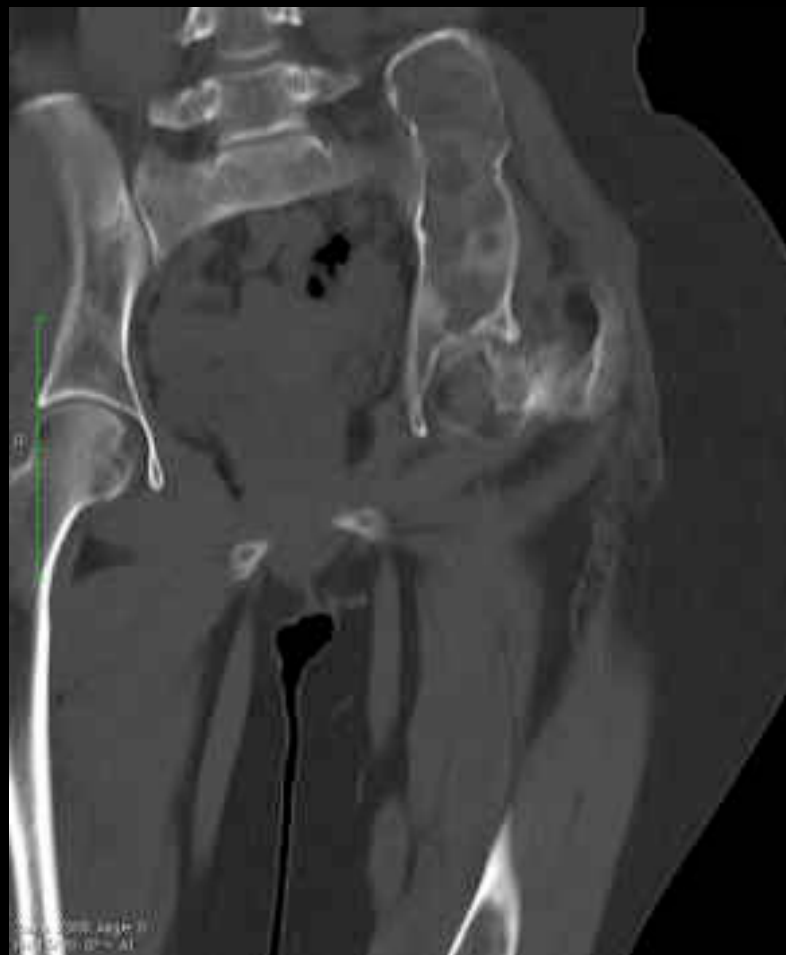
DOLOR EN PELVIS Y MIEMBRO INFERIOR IZQUIERDO

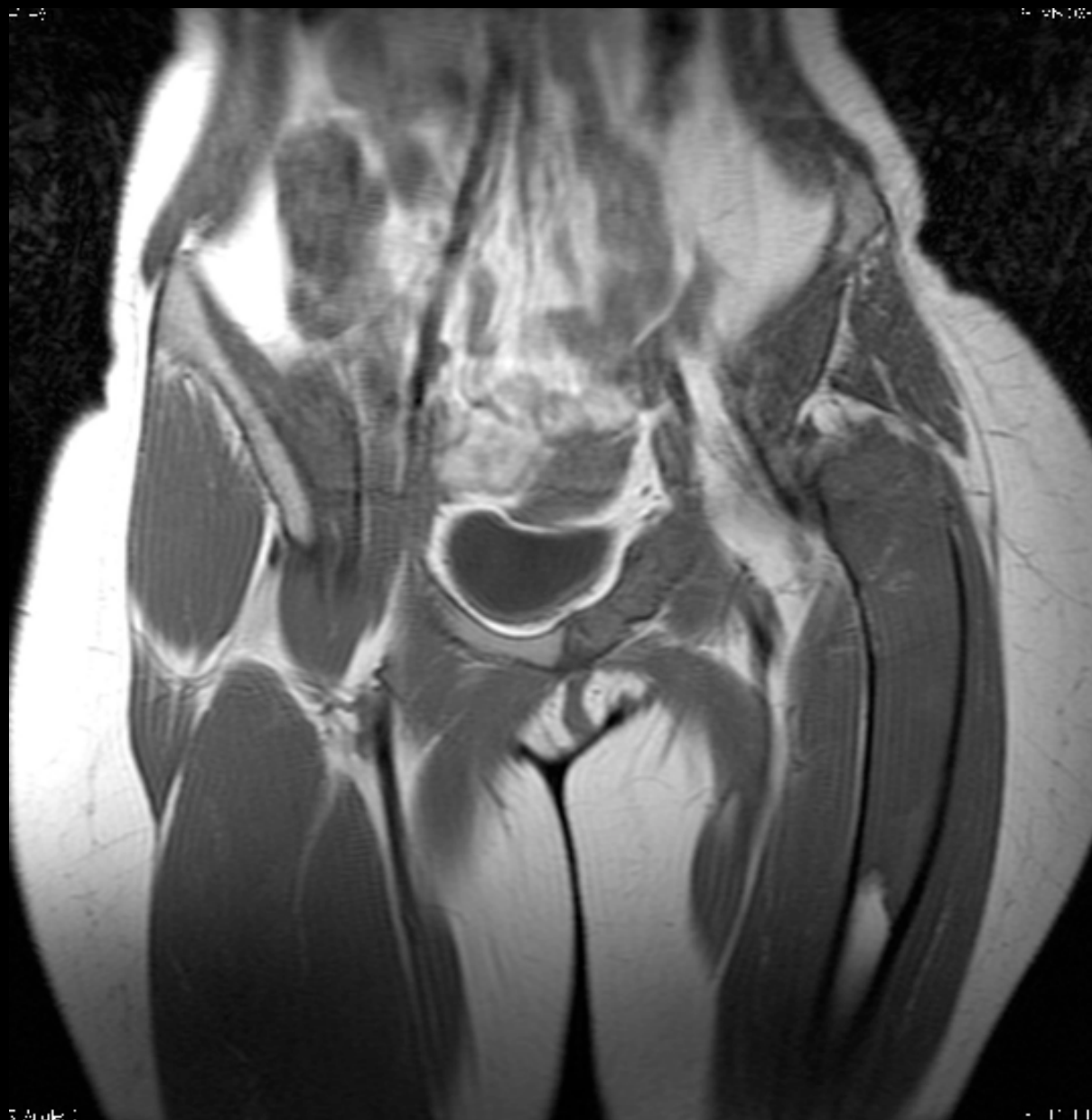
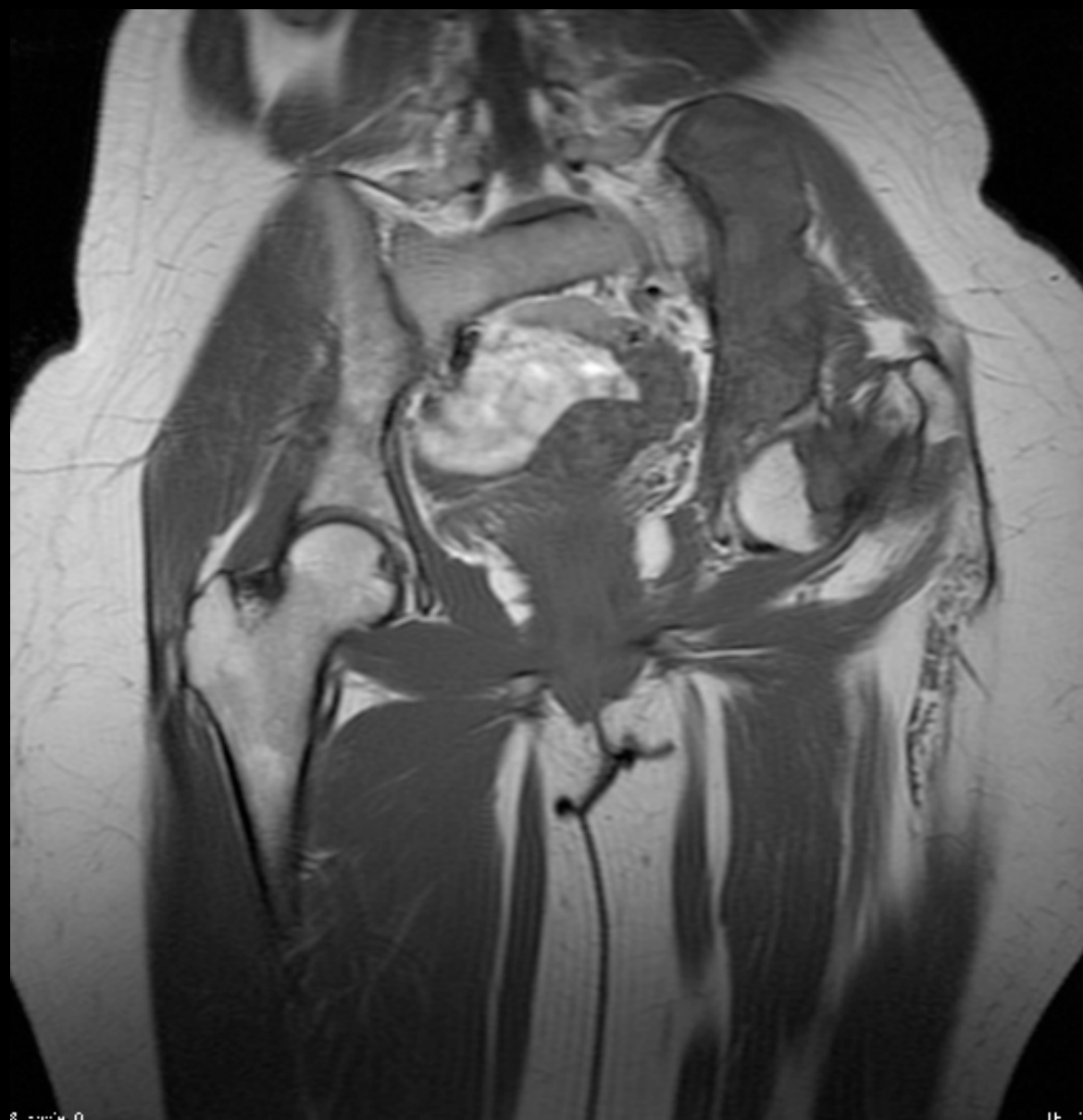
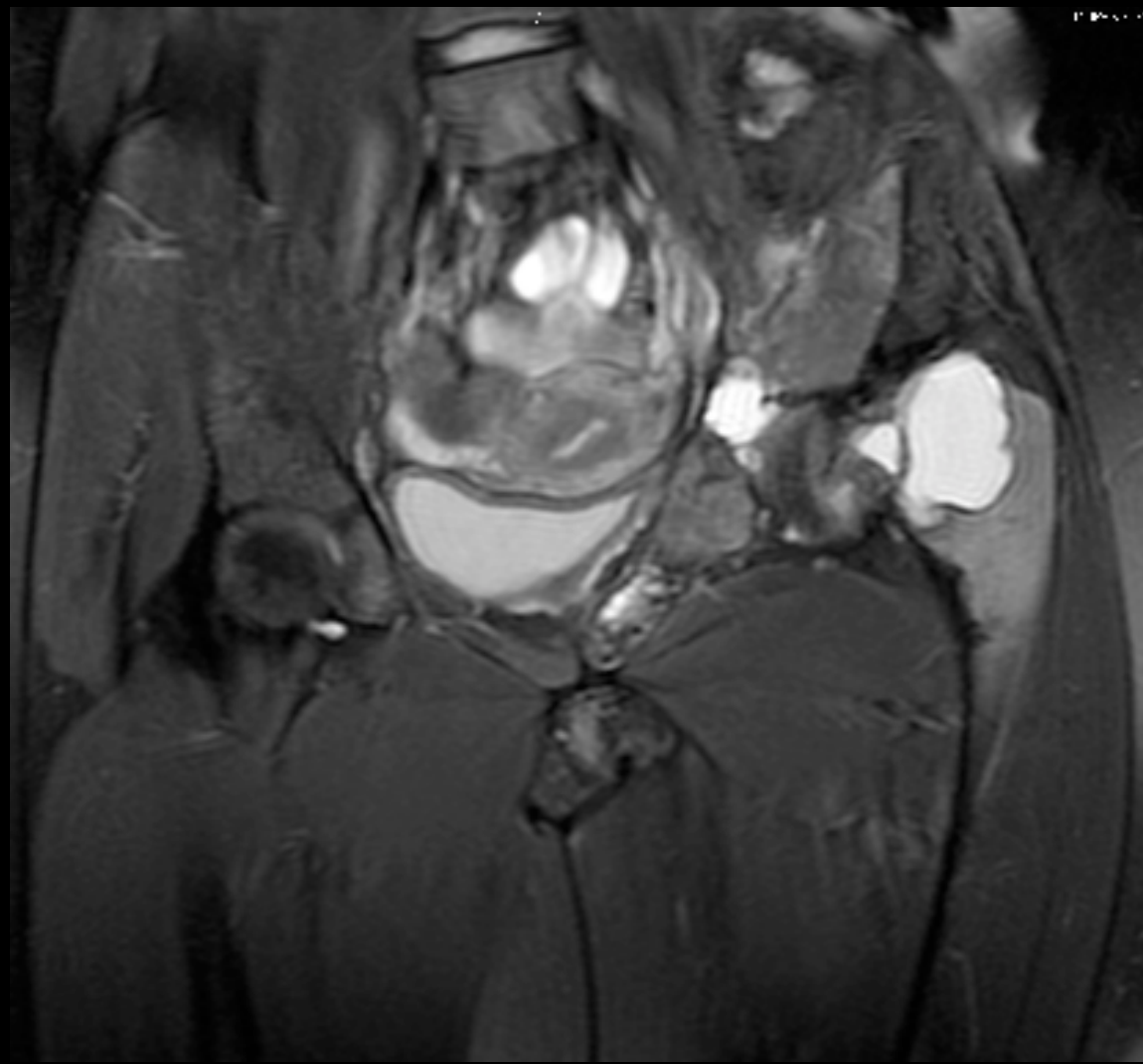
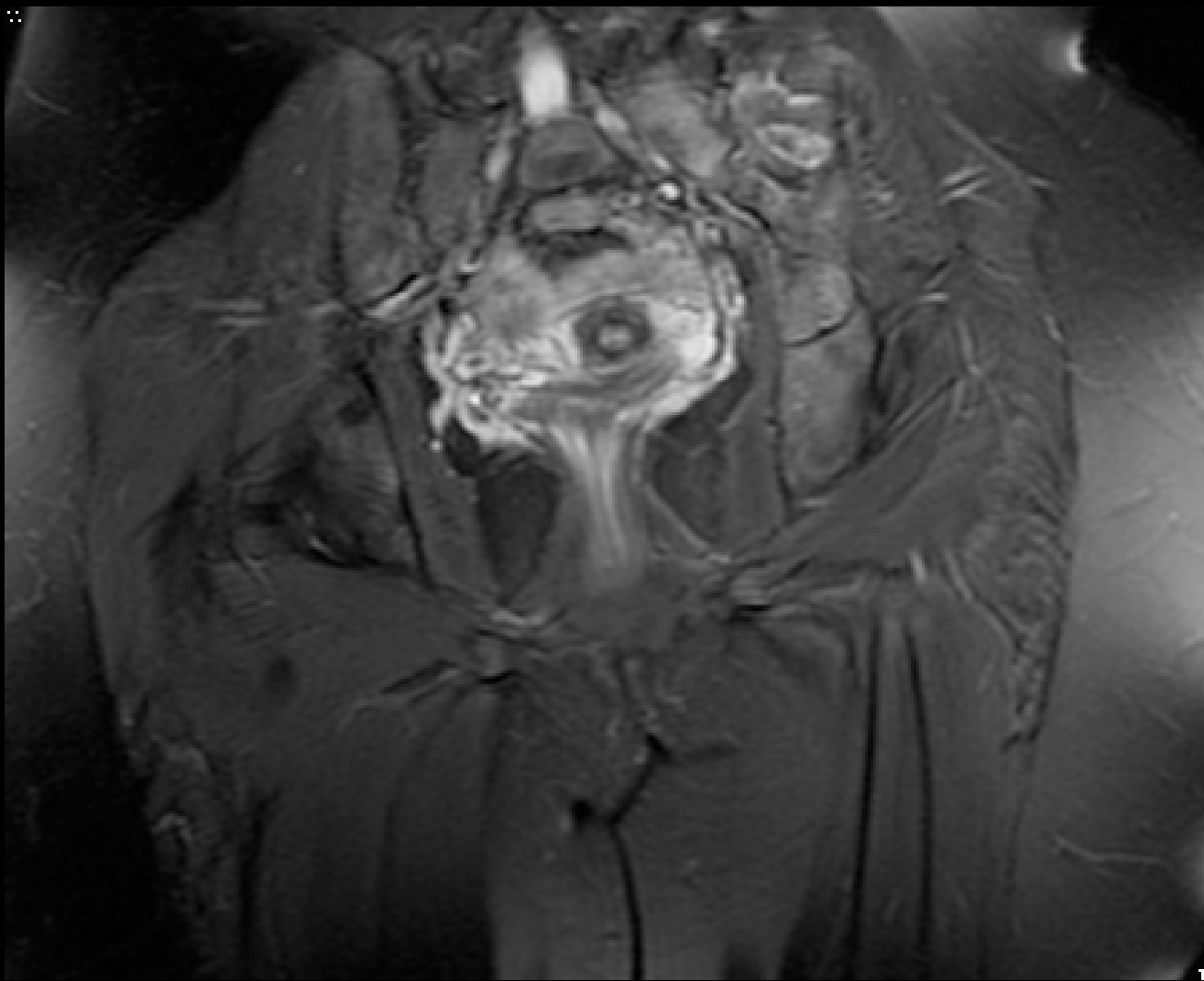


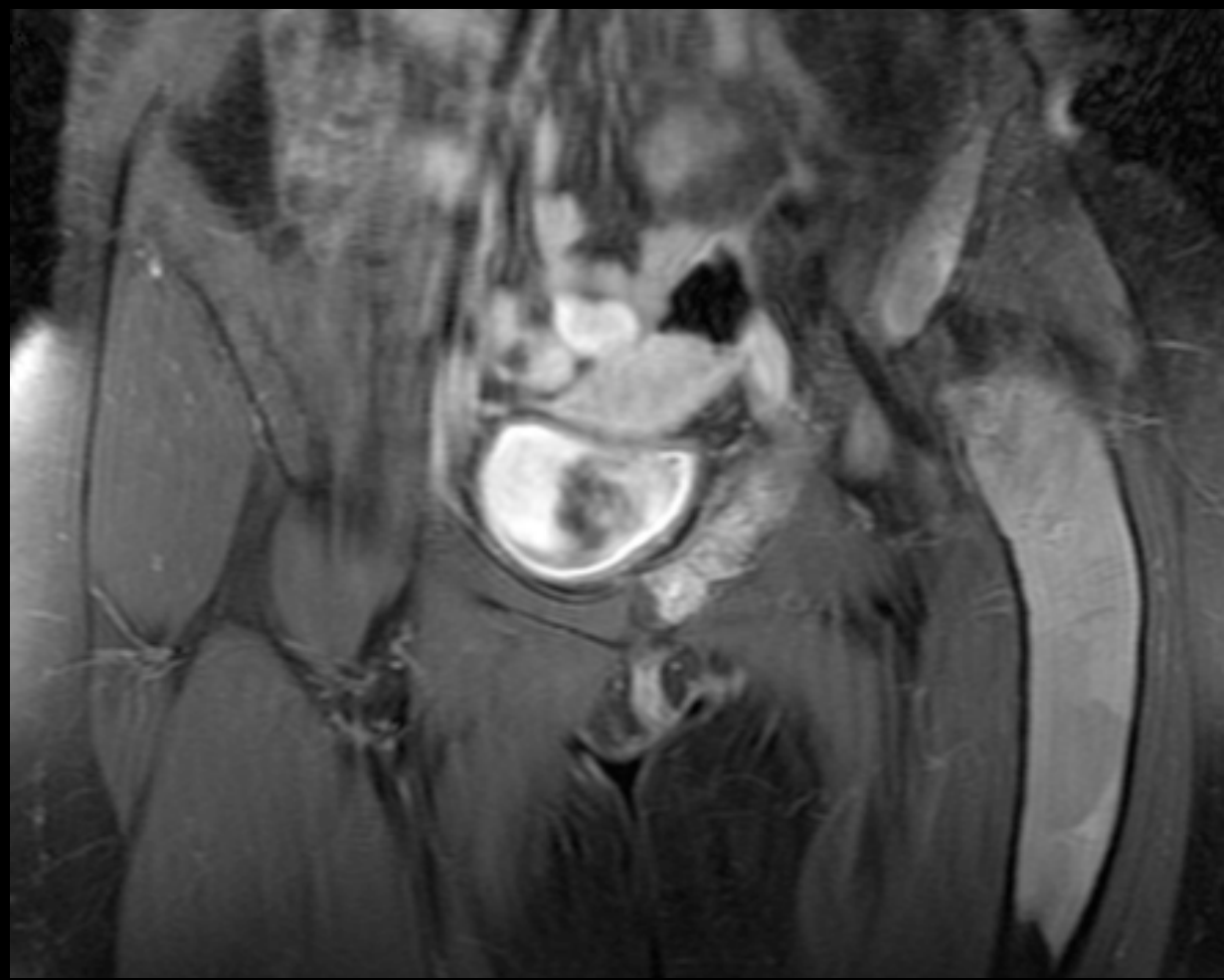
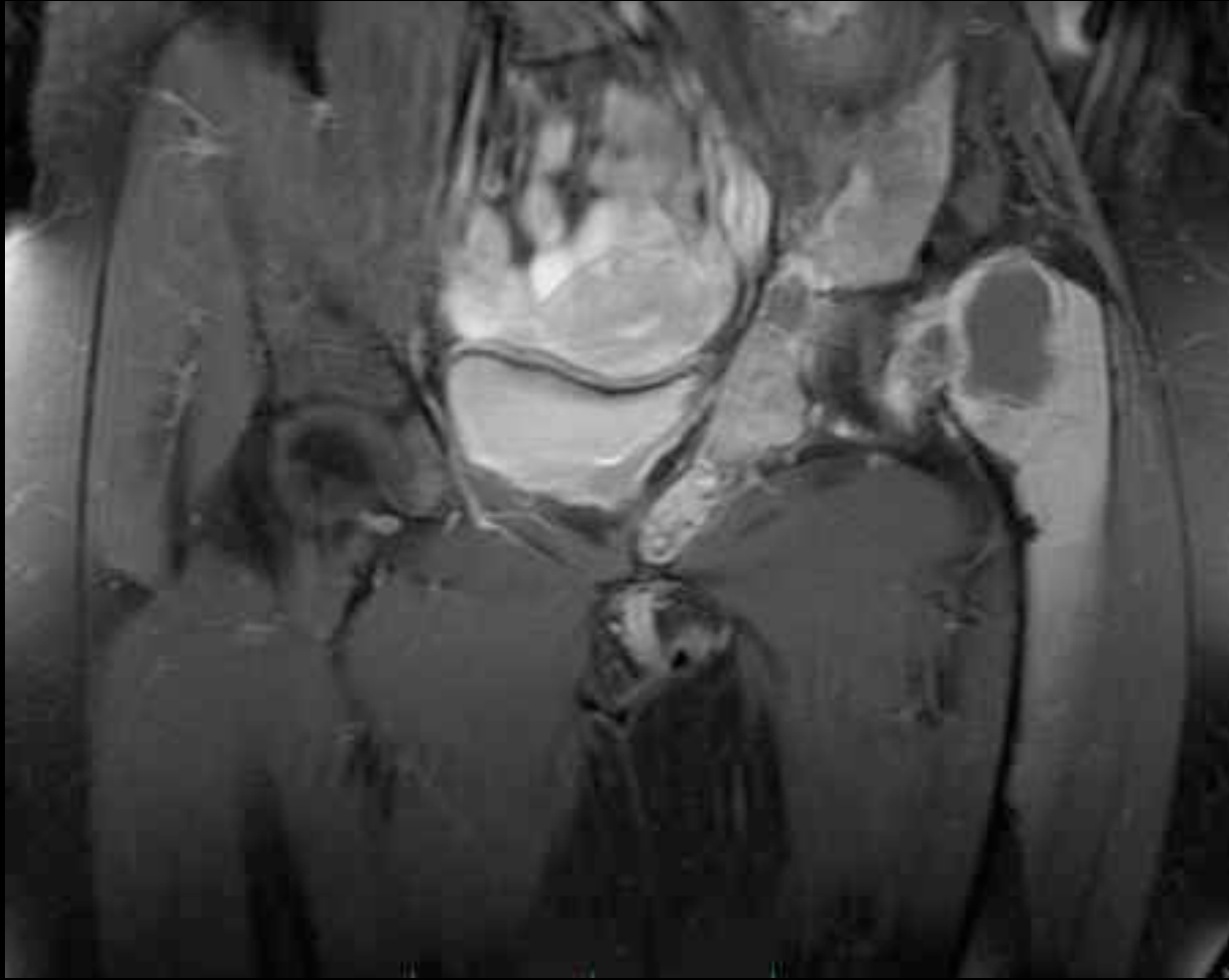








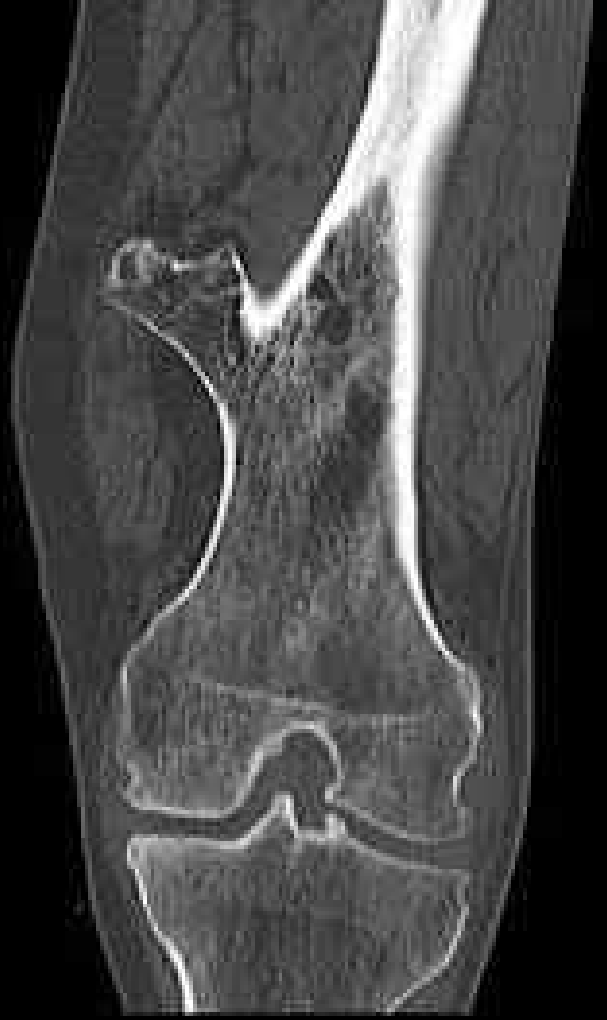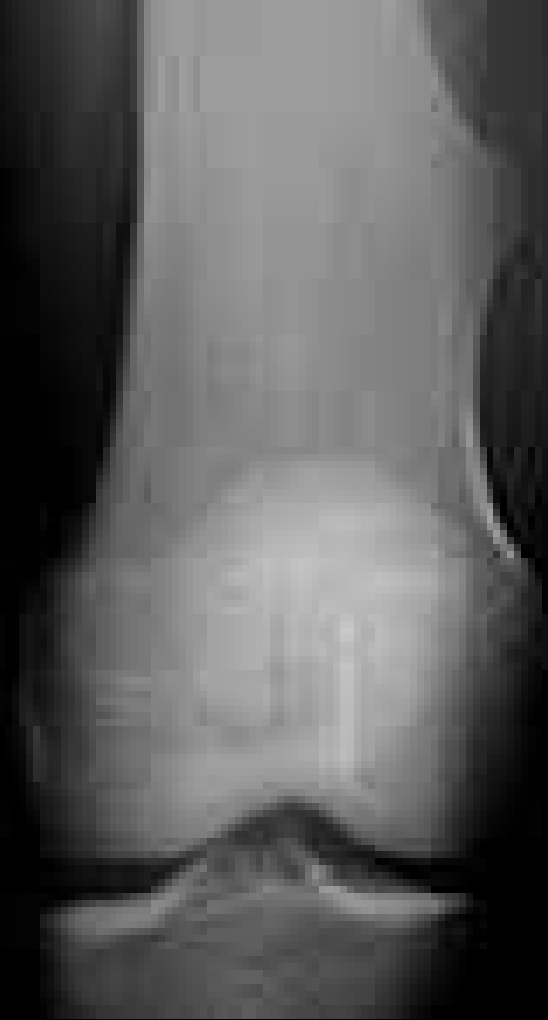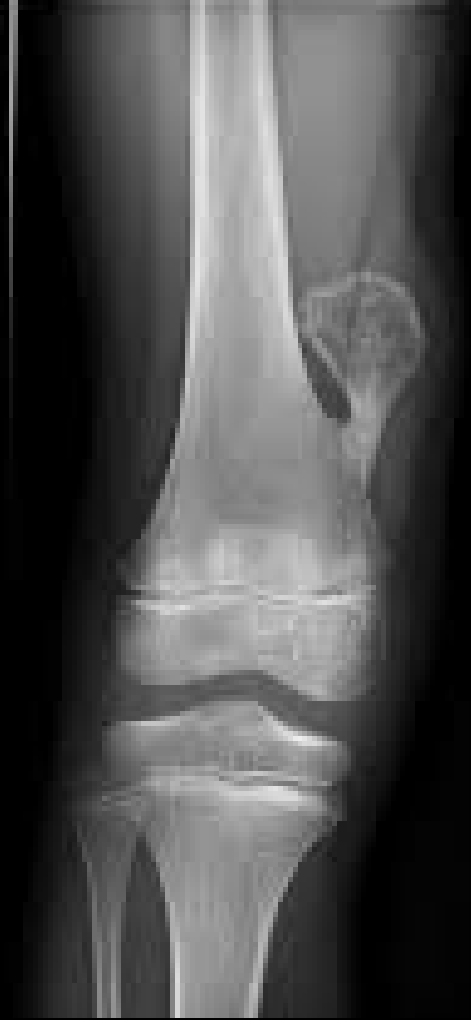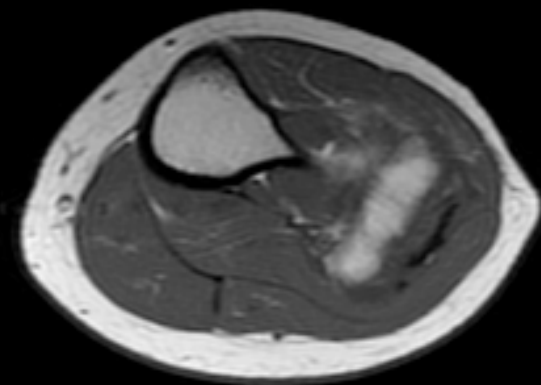
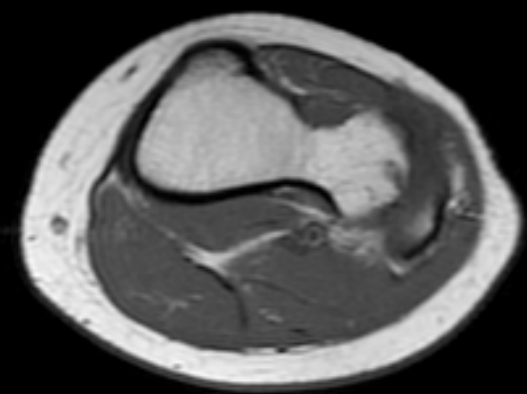


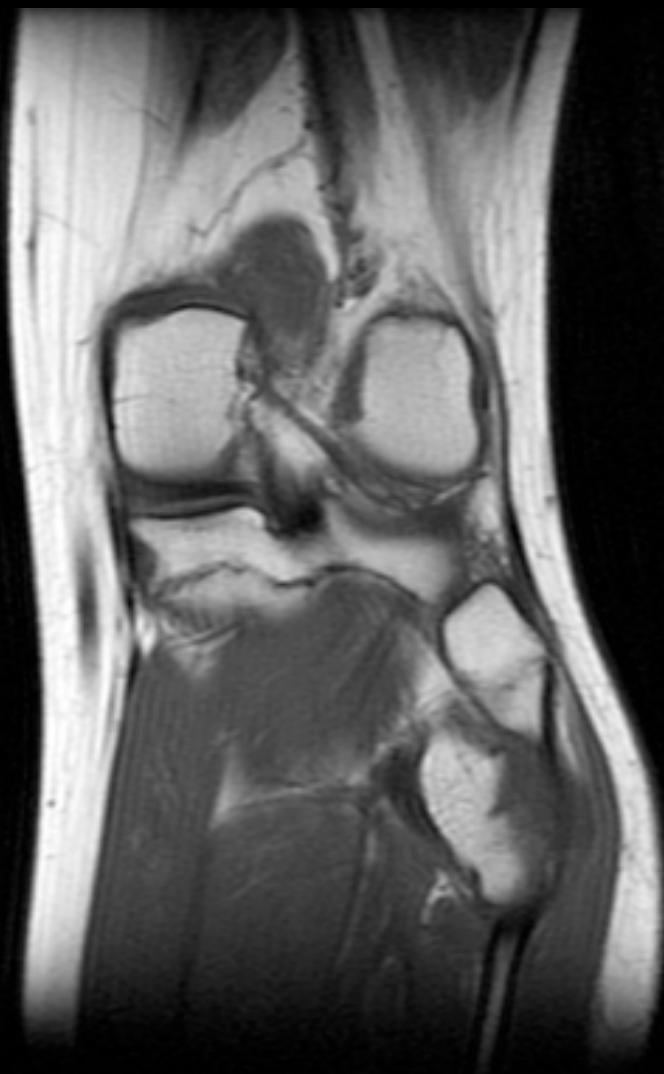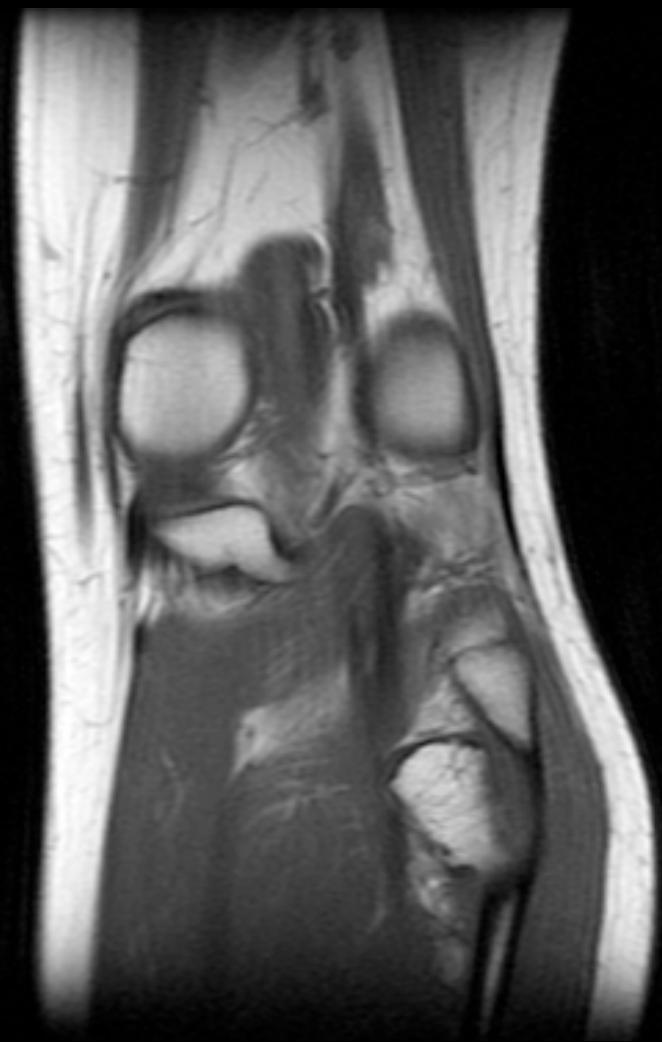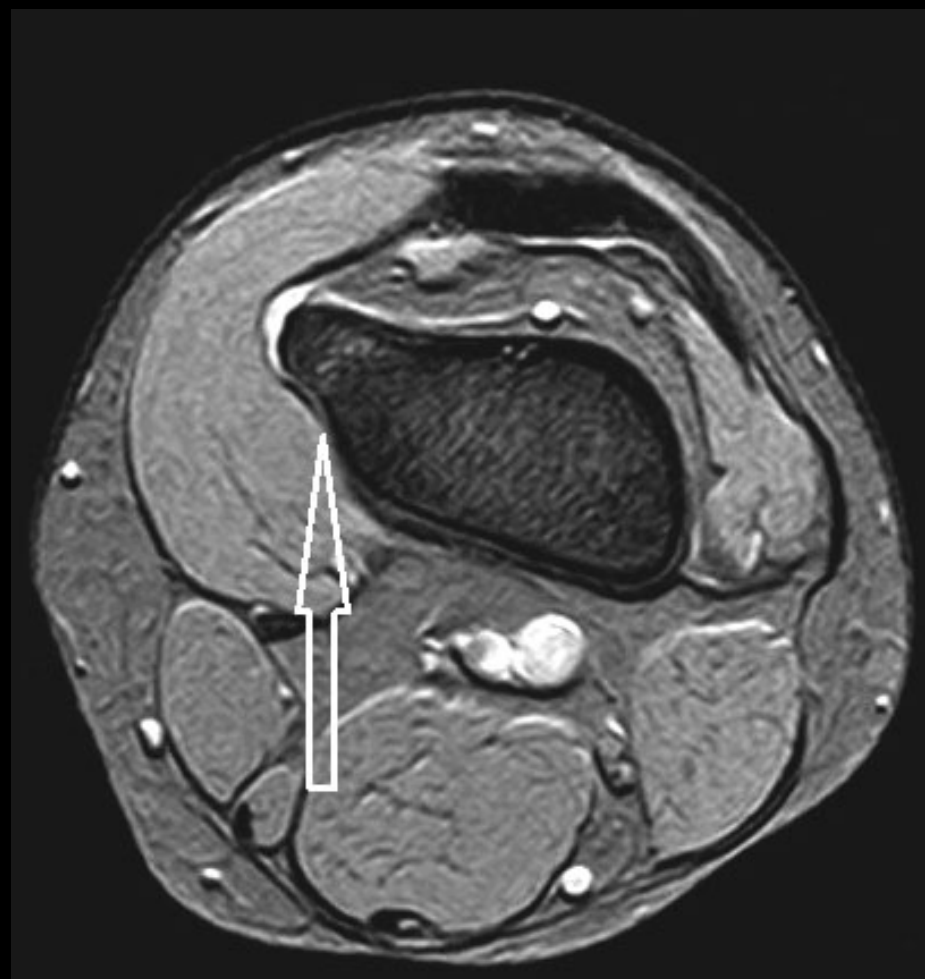
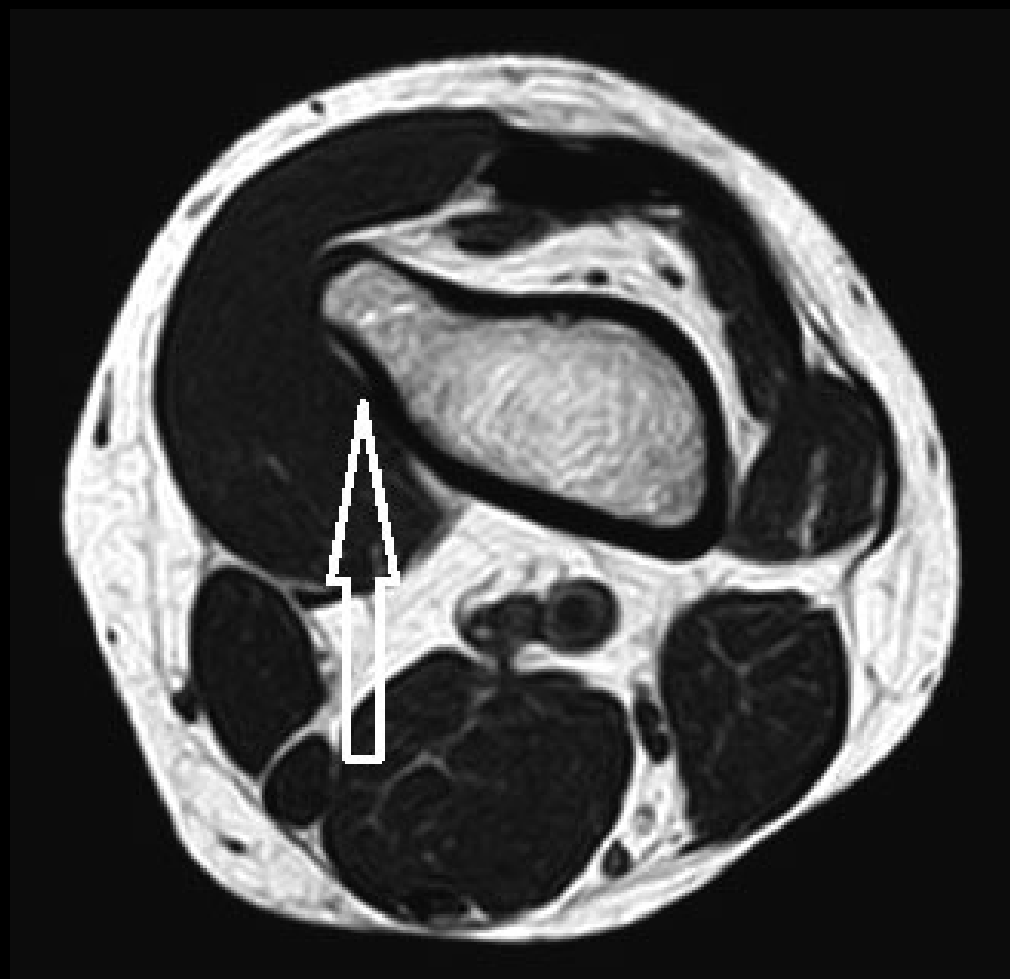


CASO

OSTEOCONDROMA







CASO

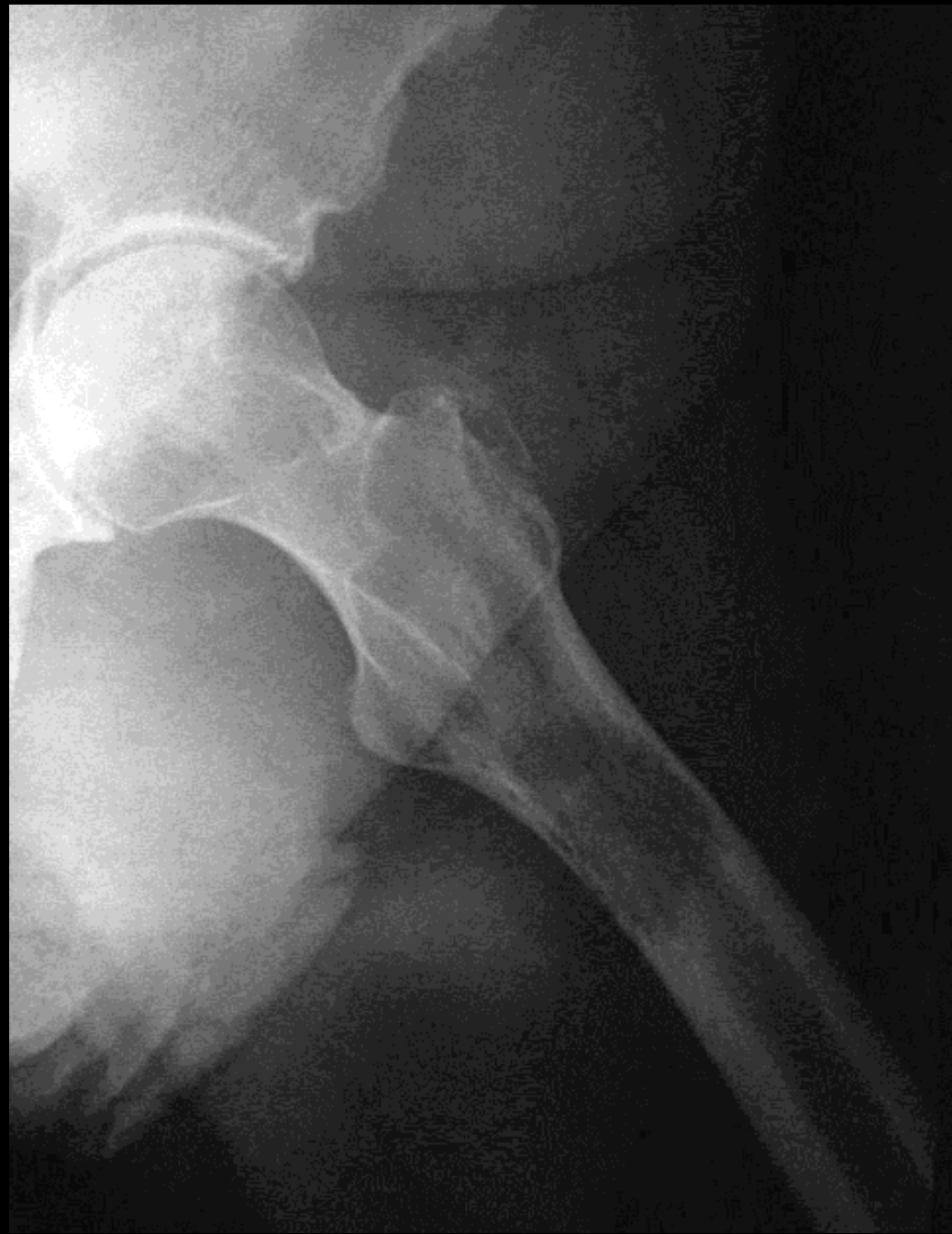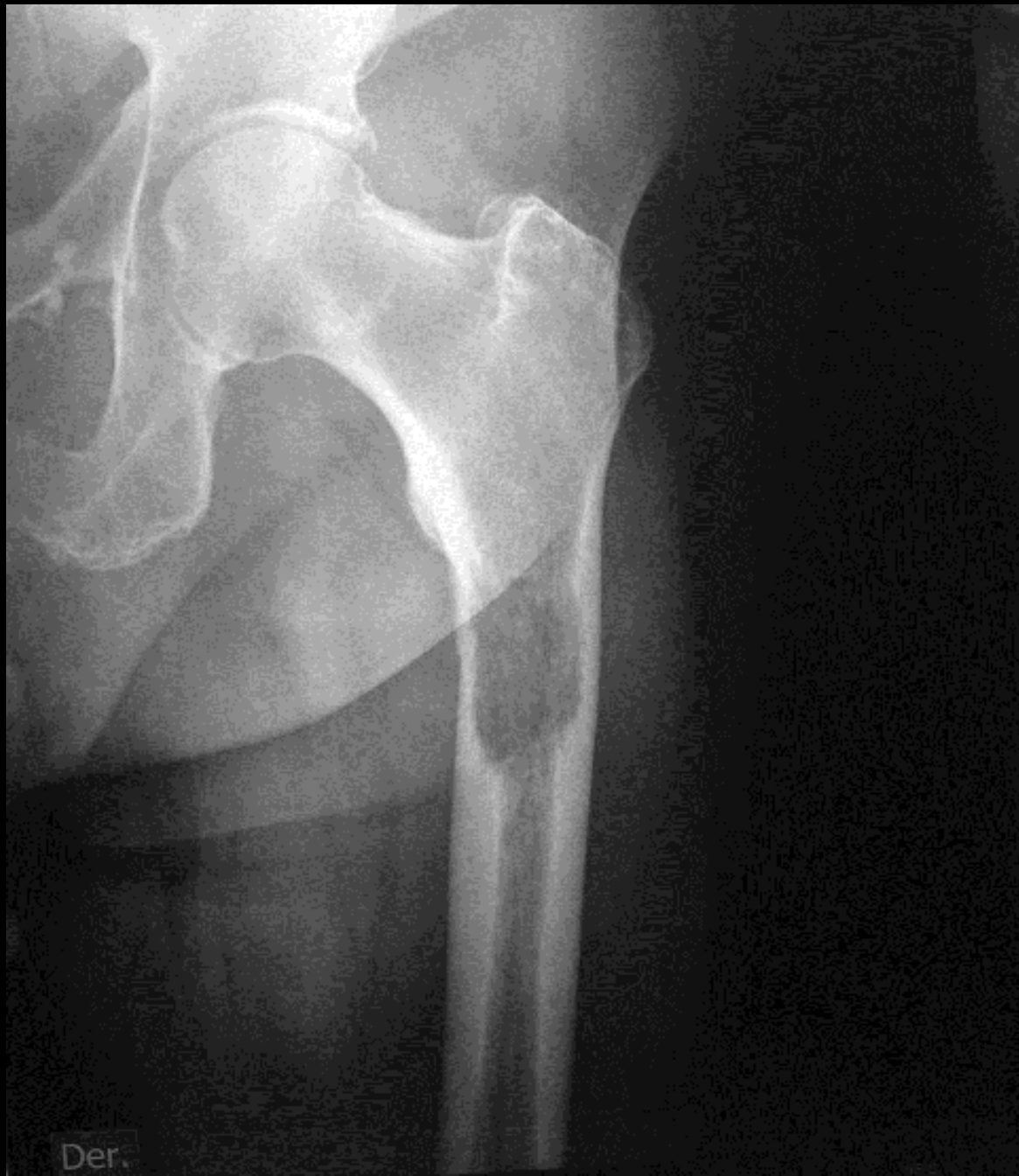SEXO FEMENINO

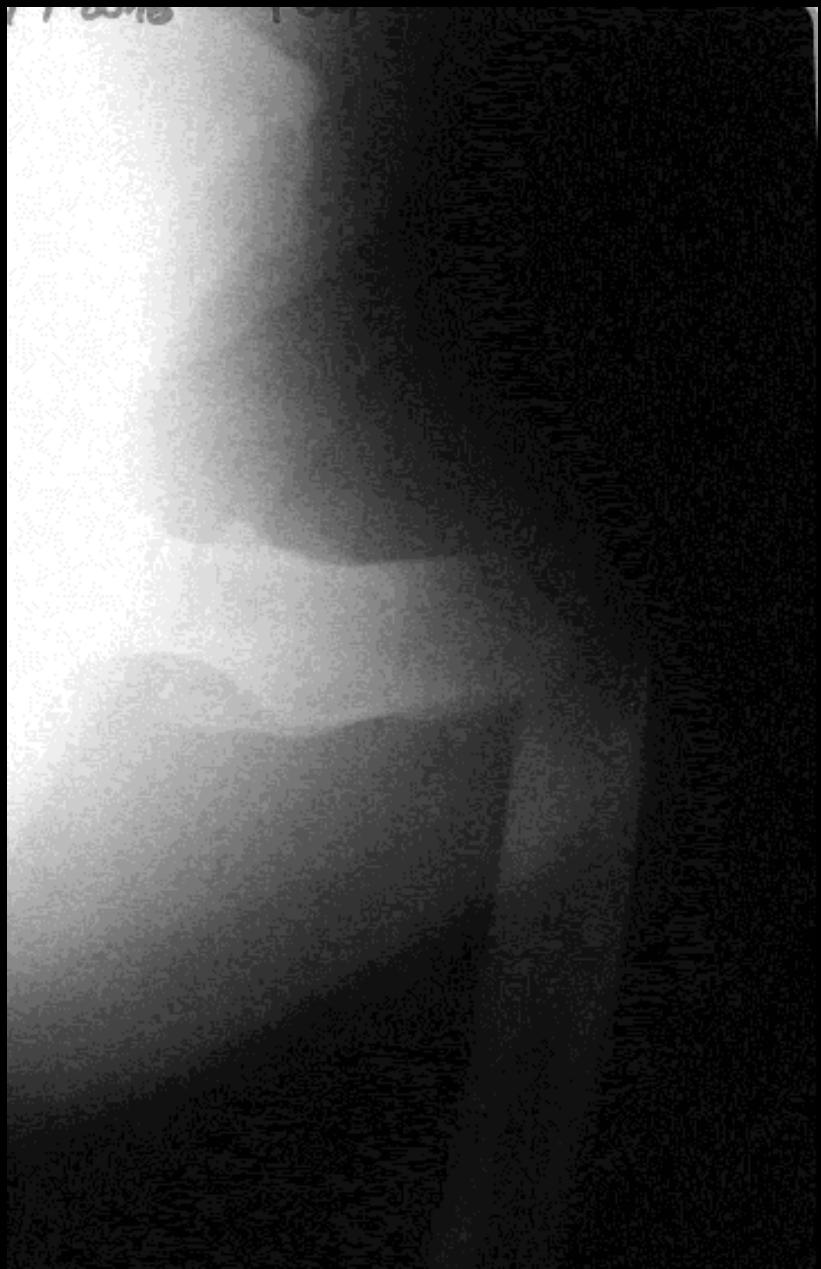59 A

CANCER DE MAMA

DOLOR EN FEMUR IZQUIERDO

ESTUDIO INICIAL Y CONTROL POSTERIOR A TRAUMA



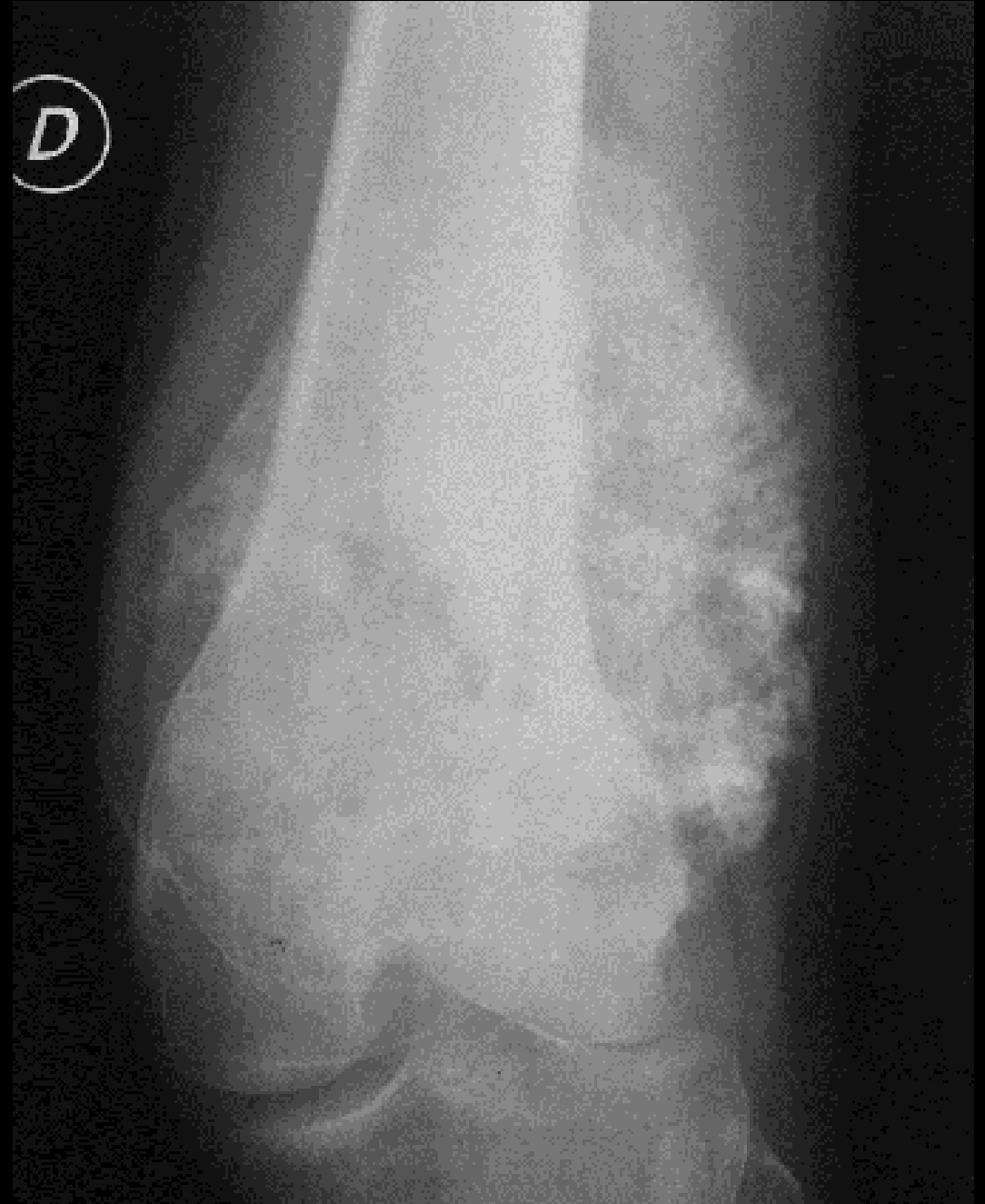
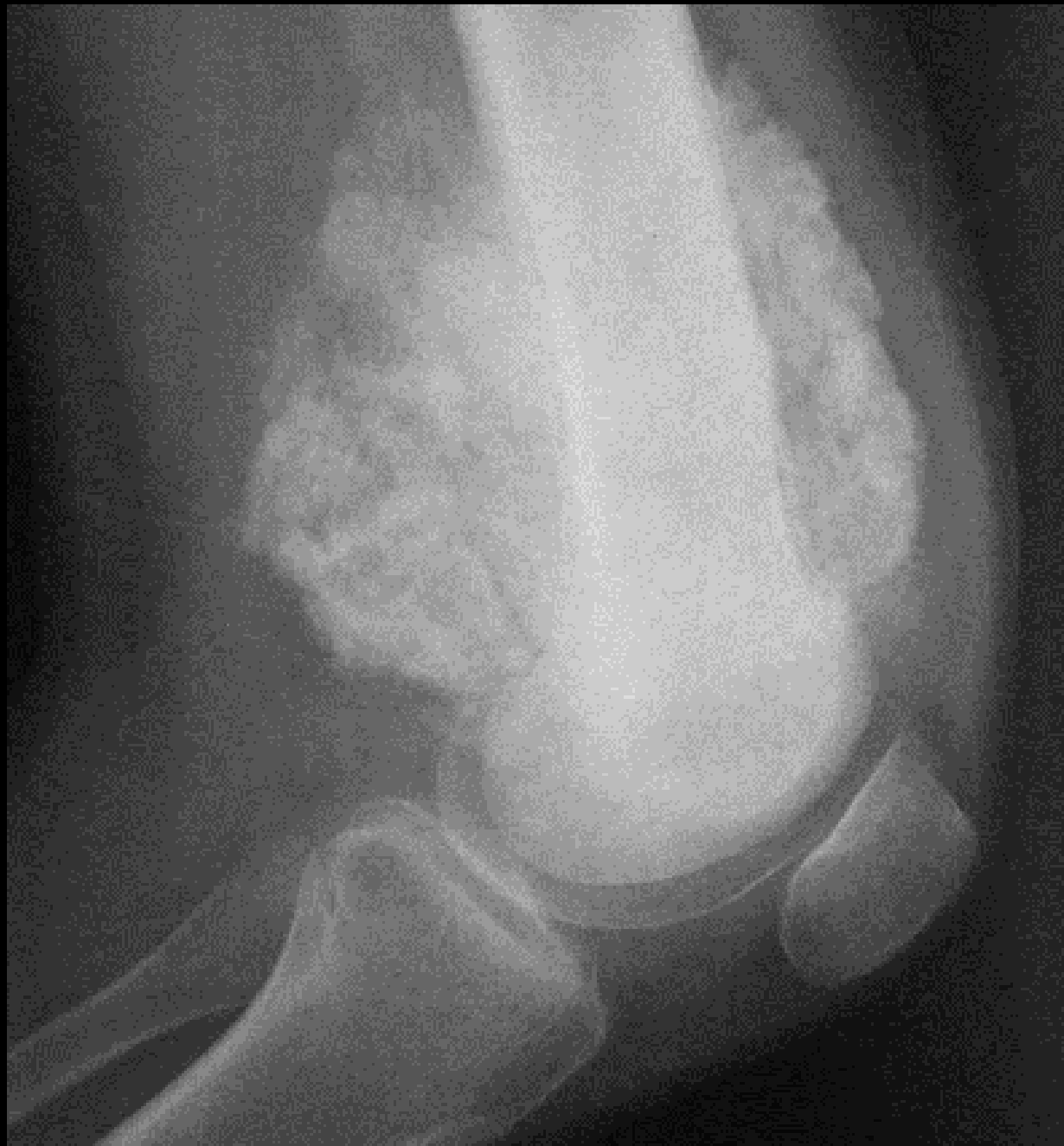

CASO

SEXO MASCULINO

19 AÑOS

DOLOR Y TUMEFACCION EN MUSLO DISTAL



CASO

SEXO MASCULINO

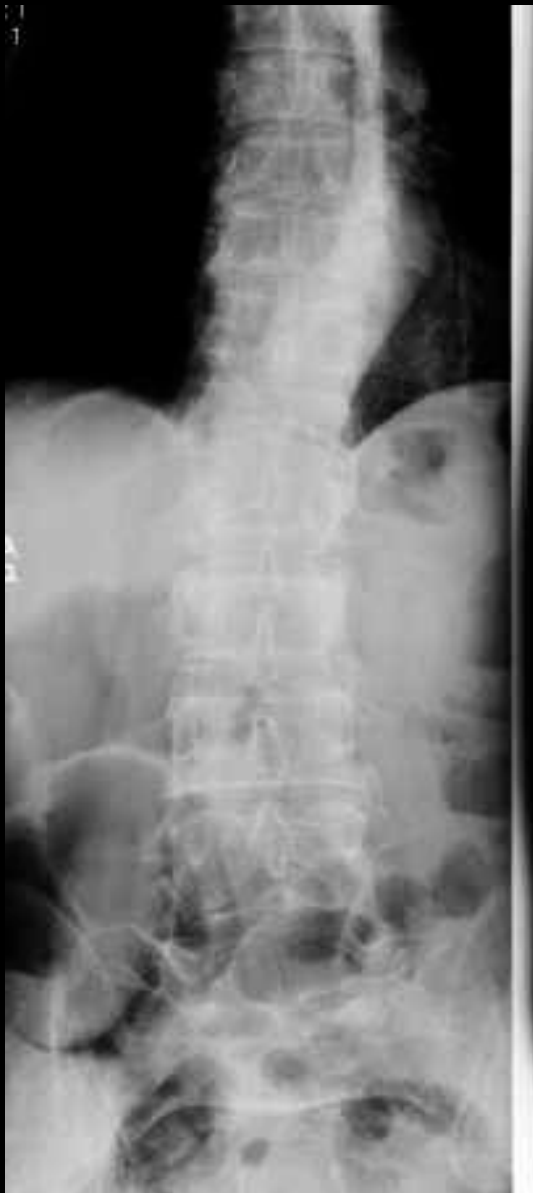67 AÑOS

CA DE PROSTATA

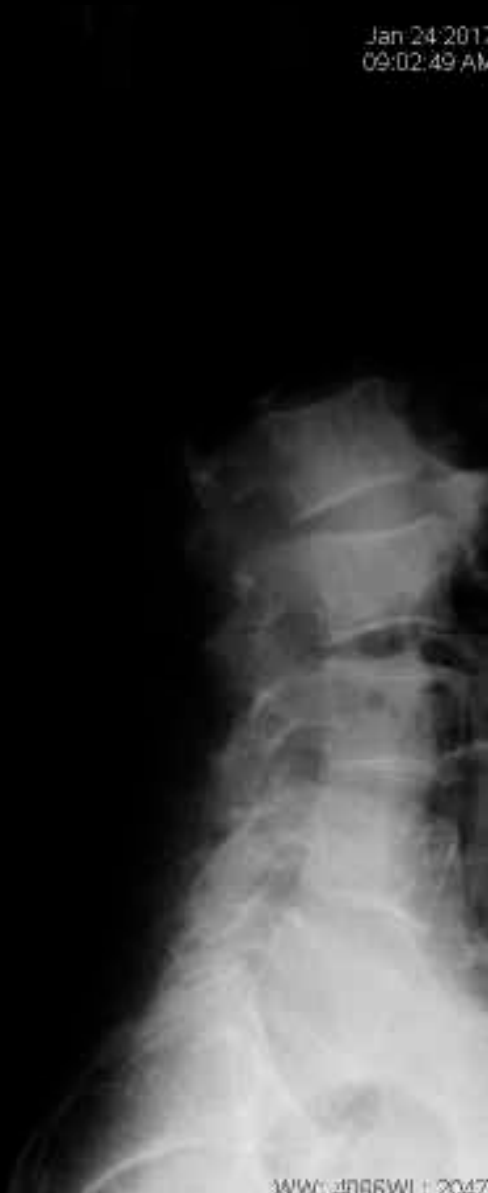PSA 720

DOLORES ÓSEOS

11
T

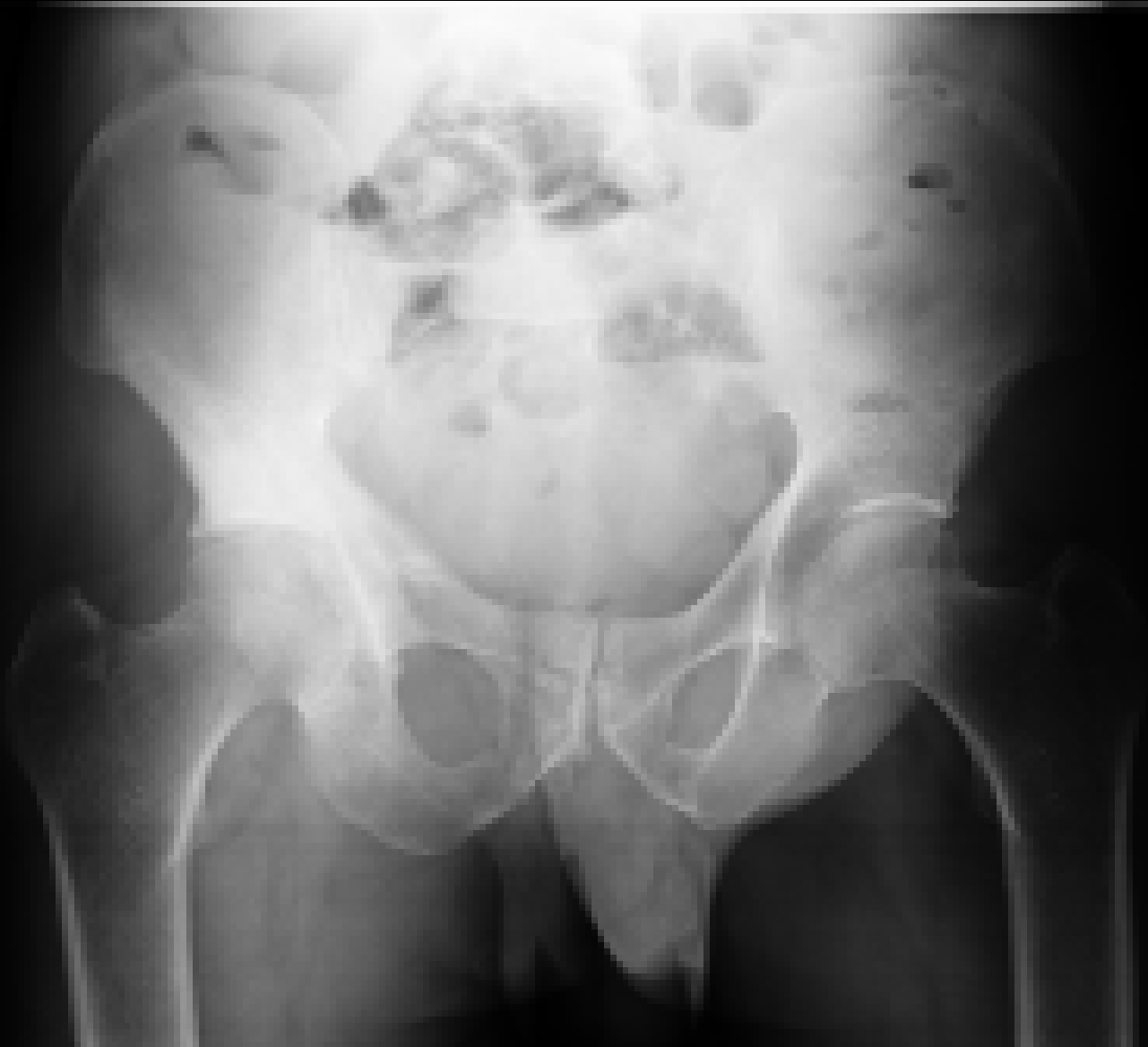

Jan 24 2017
09:02:49 AM

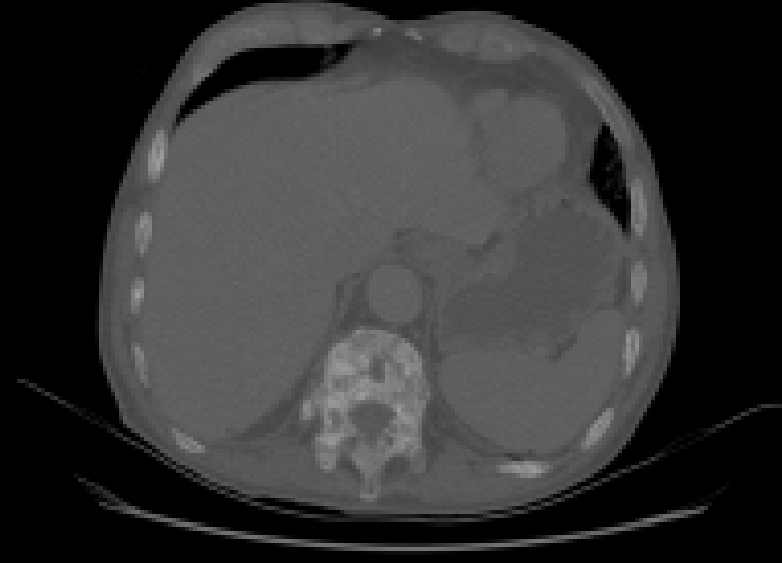


WWW.DR55WL.COM

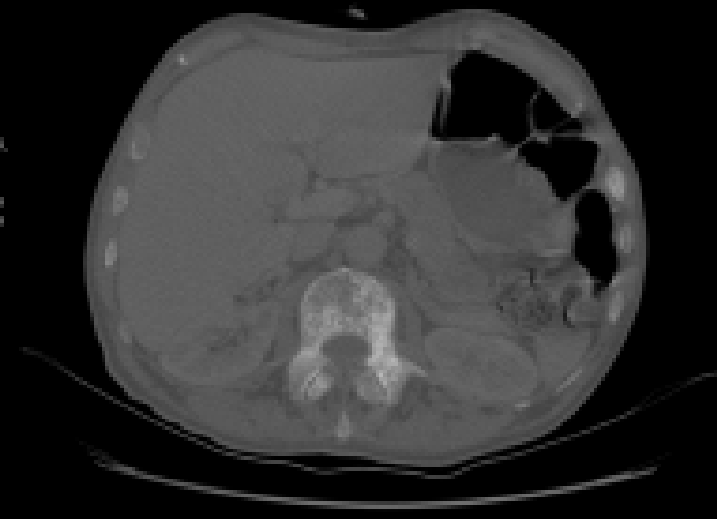T12



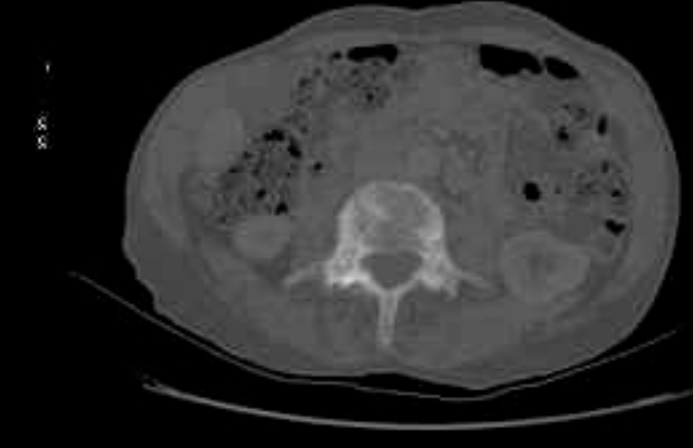
200-10



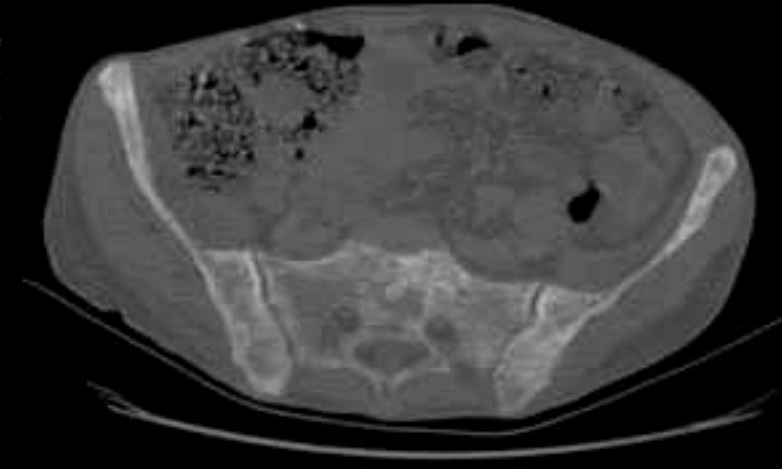
200-11



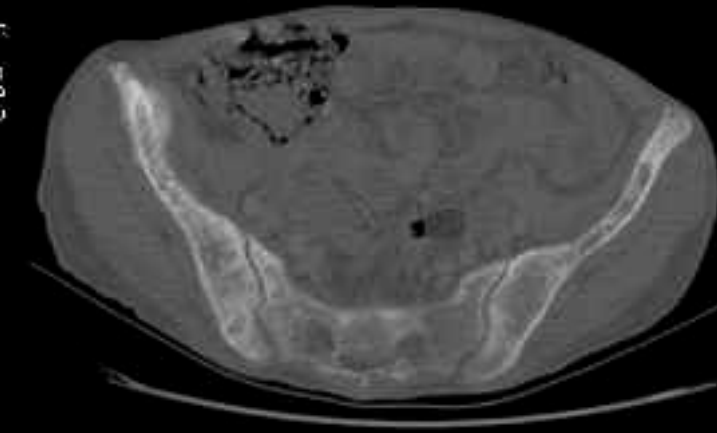
200-12



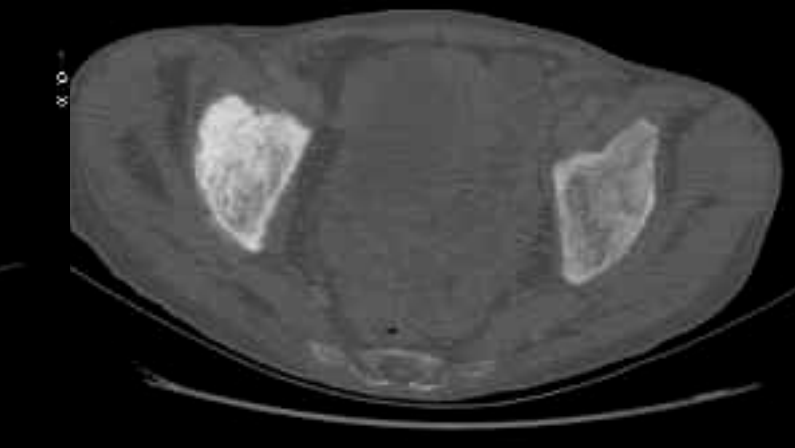
200-13



200-14



200-15



200-16

CASO

SEXO MASCULINO

64 AÑOS

CBP

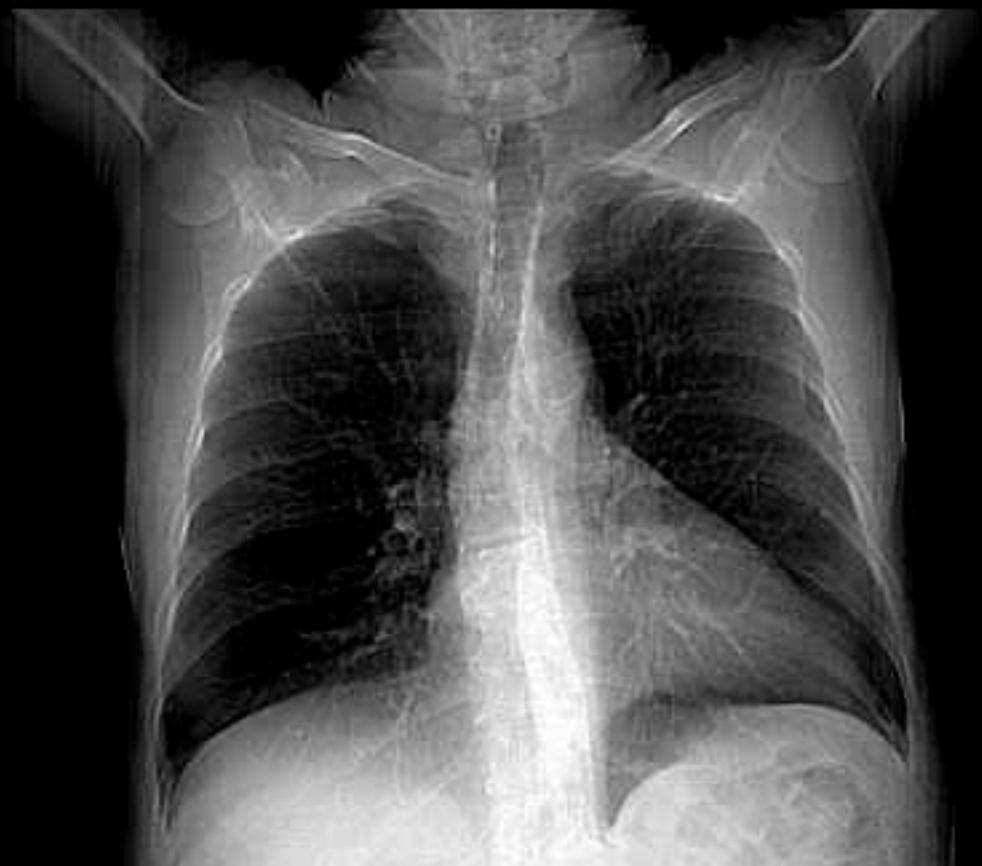DOLOR DORSAL

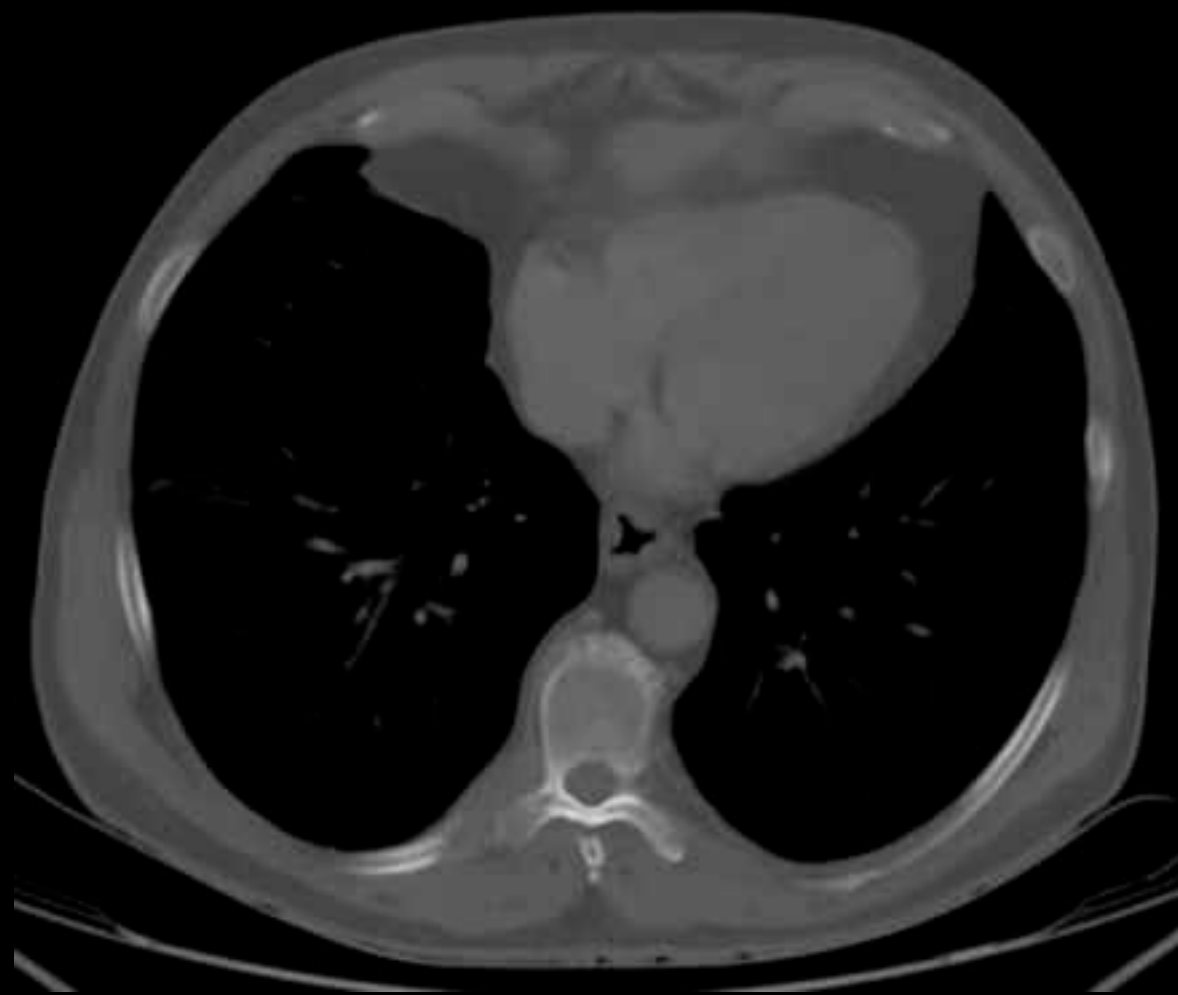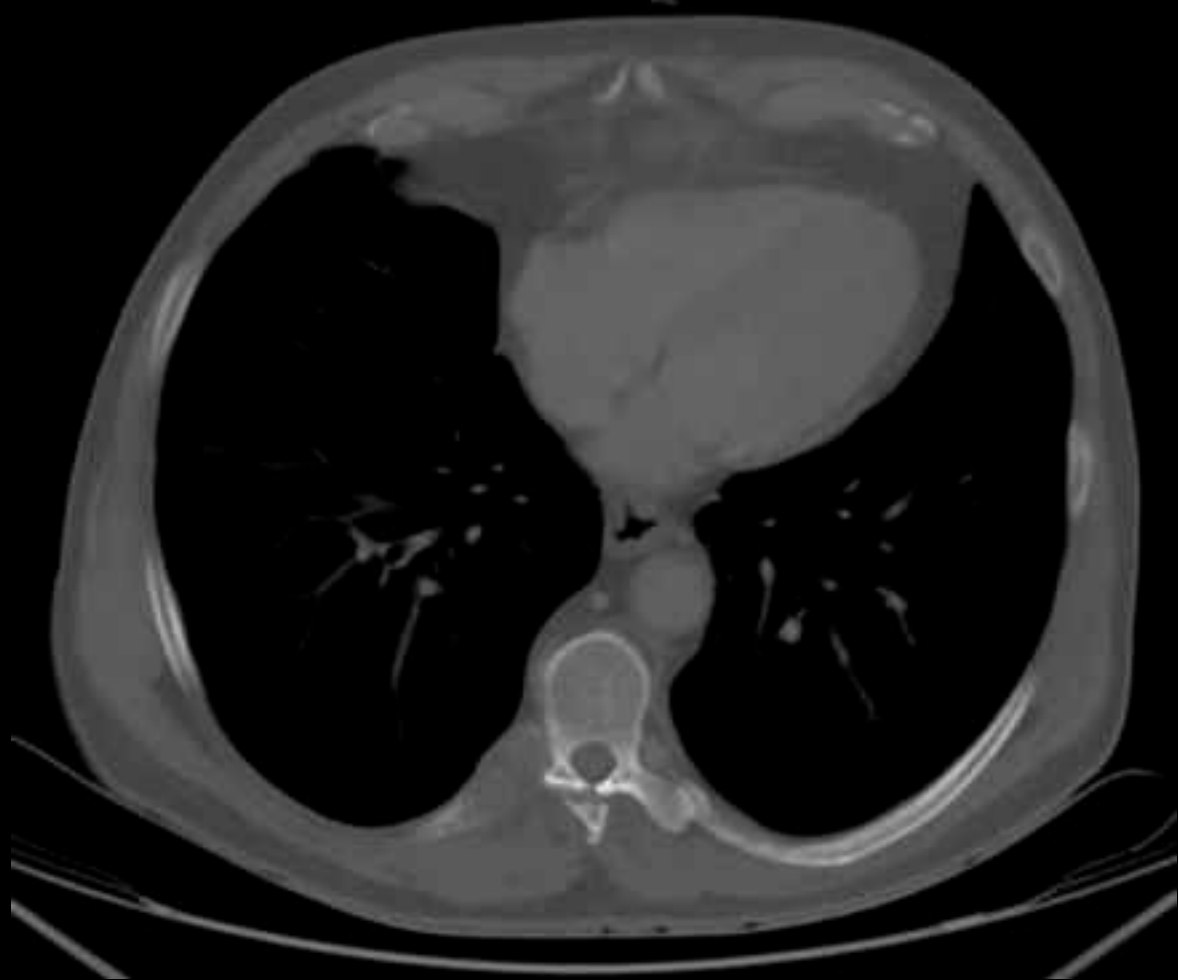ESTUDIO TC DE TÓRAX DE CONTROL

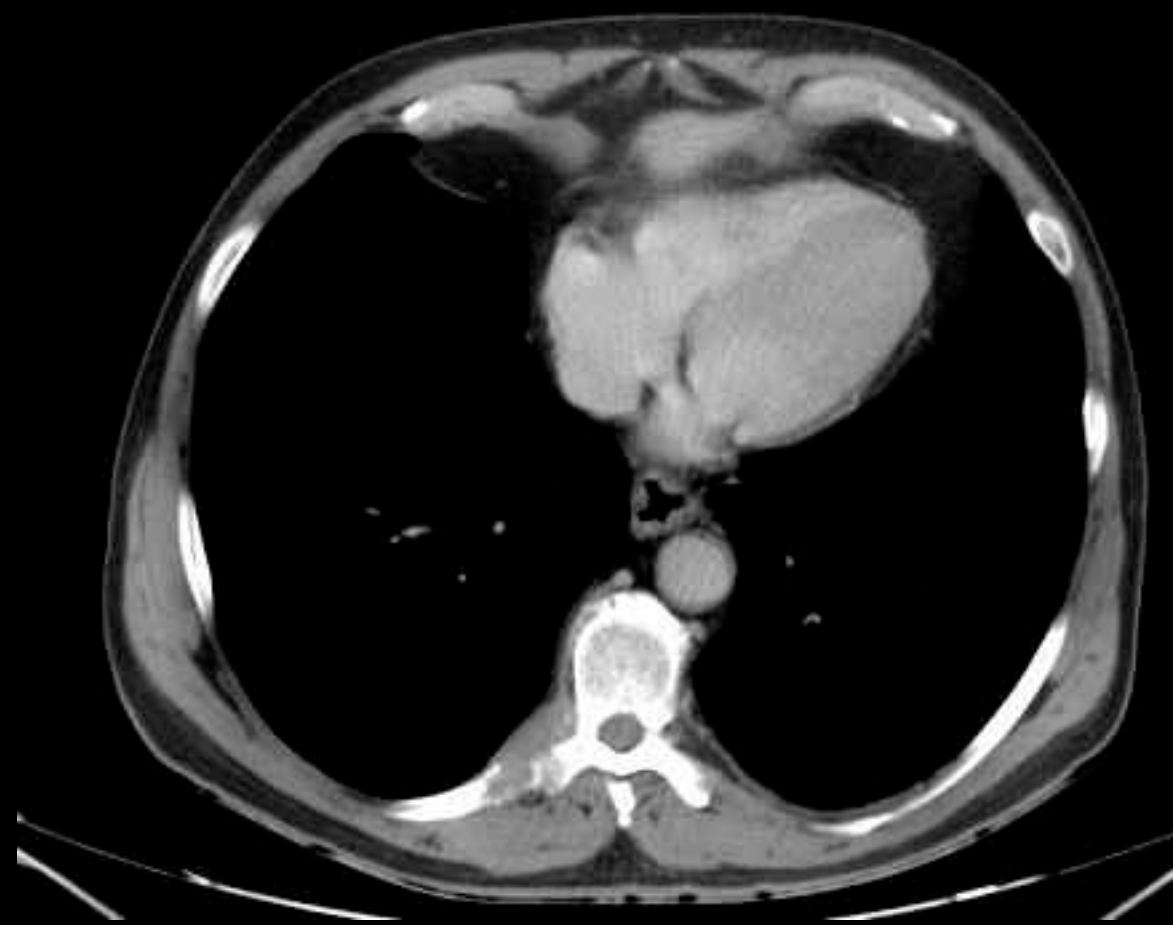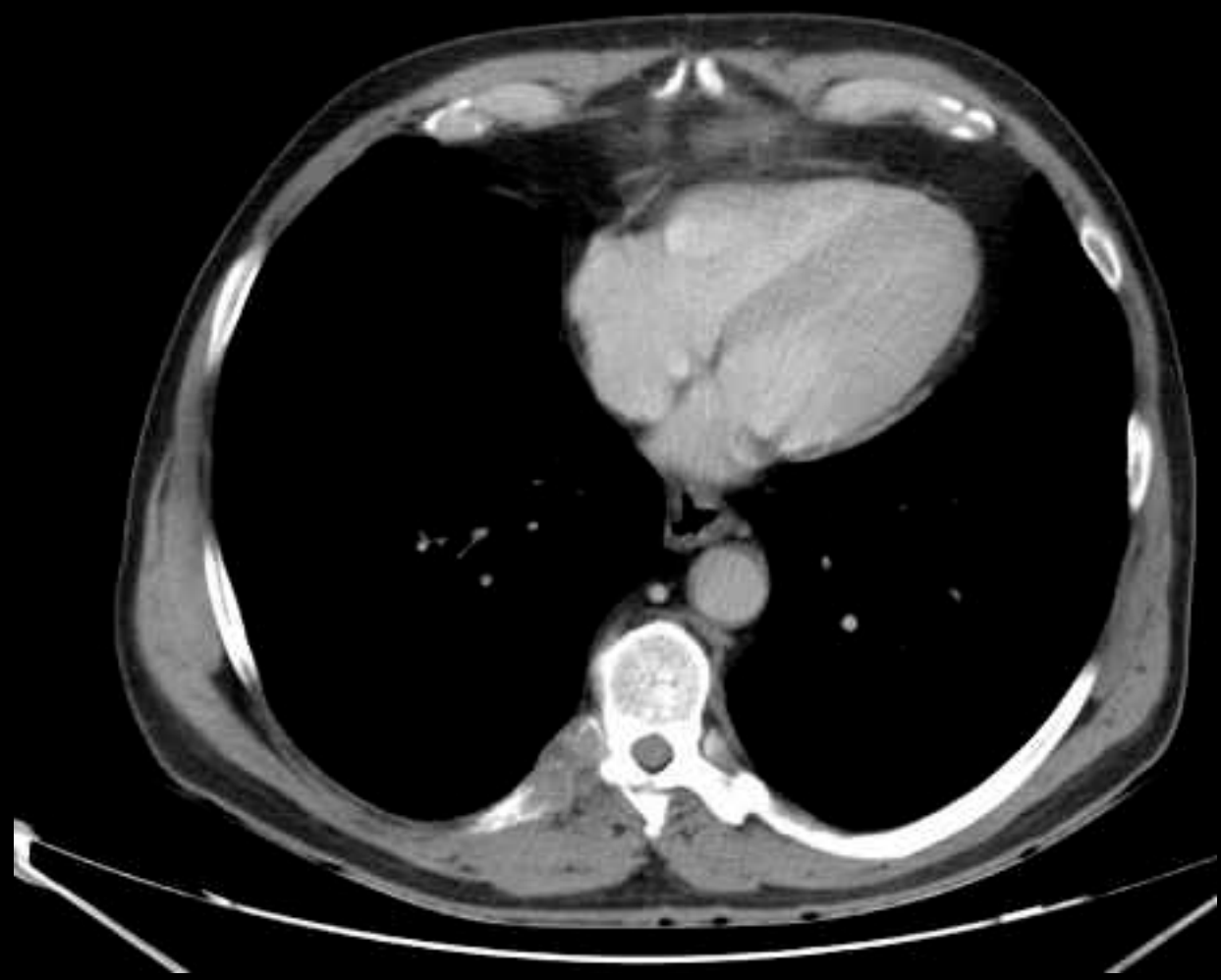DR: 00001
IM: 2

Feb 23 201
03:43:44 PM

R
2
6
5







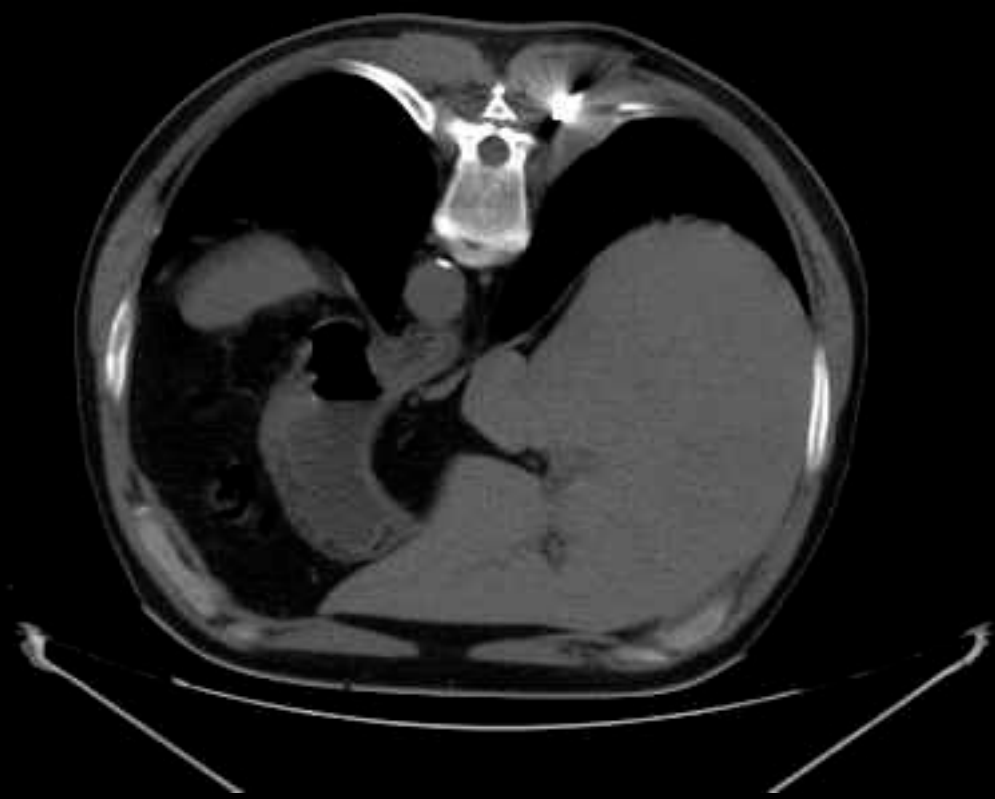Se: 8
Im: 6

Mar 27 2017
12:36:01 PM

Im: 6

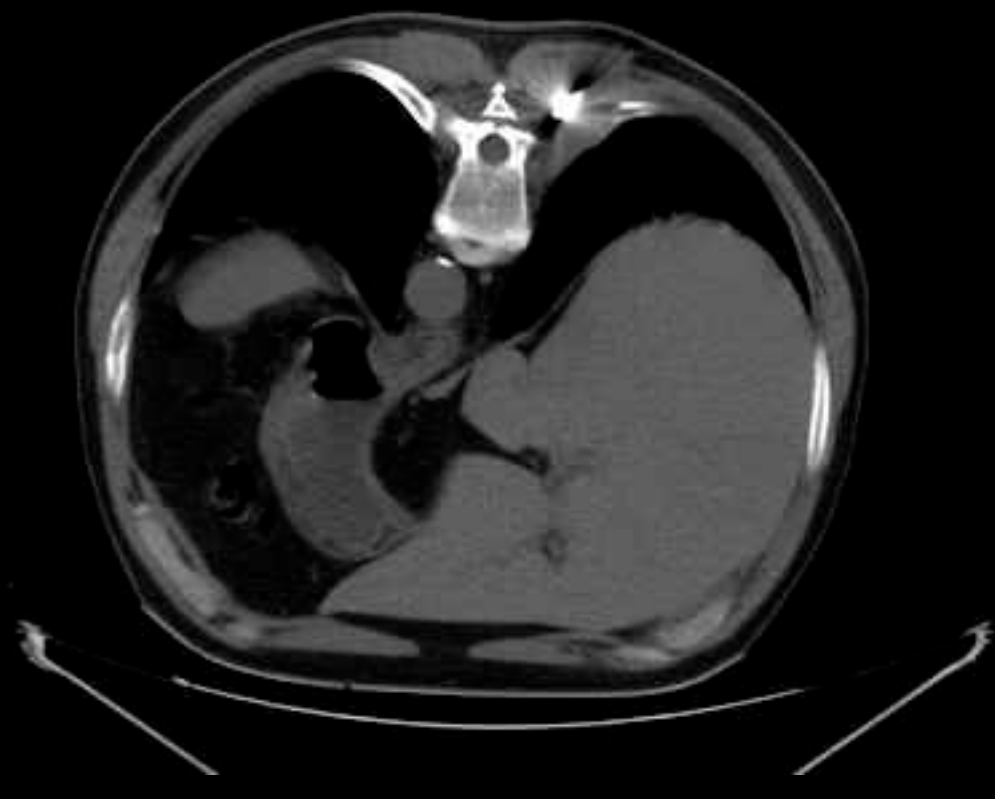Mar 27 2017
12:36:01 PM

L
2
4



R
2
4

L
2
4



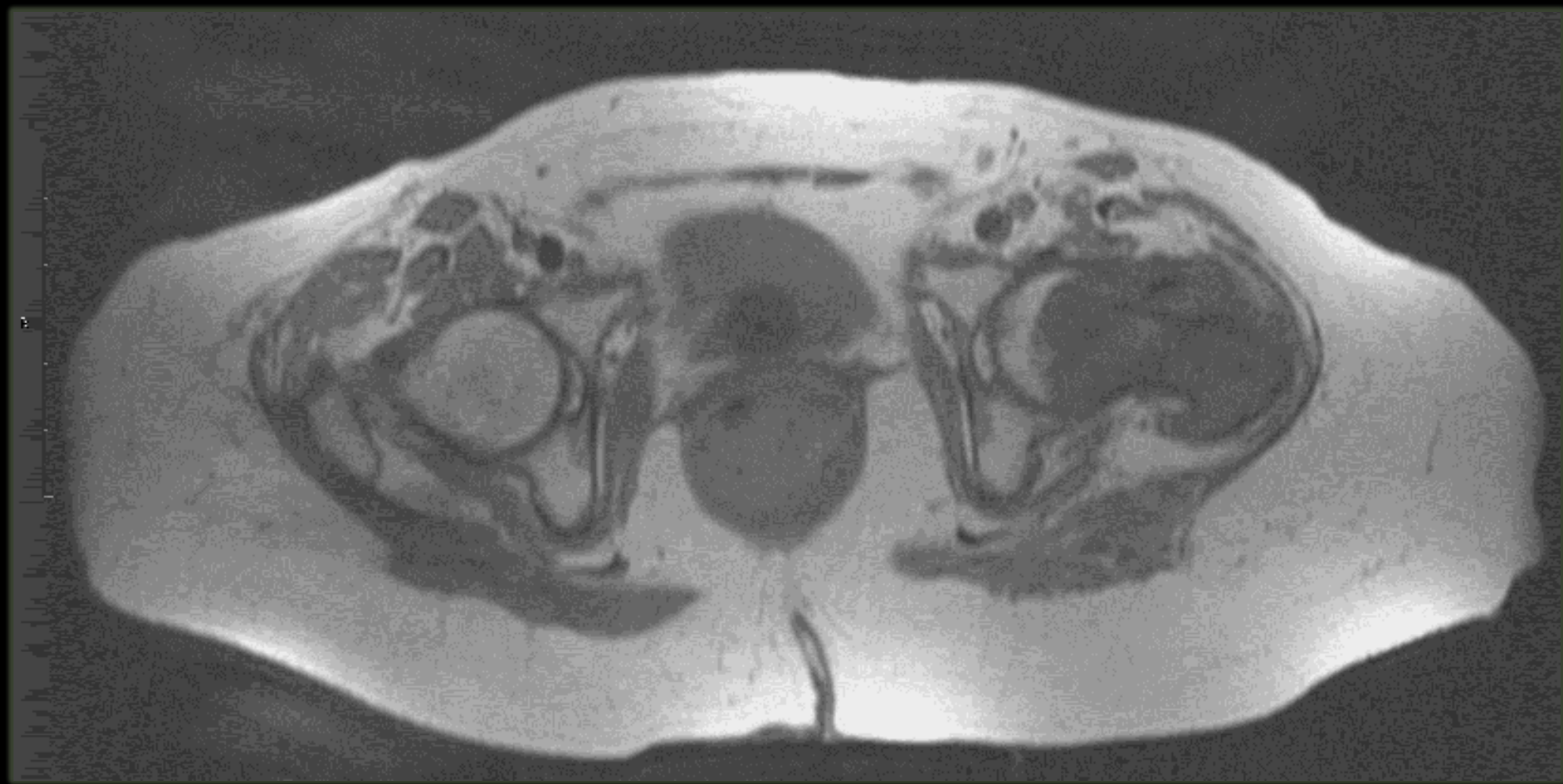
R
2
4

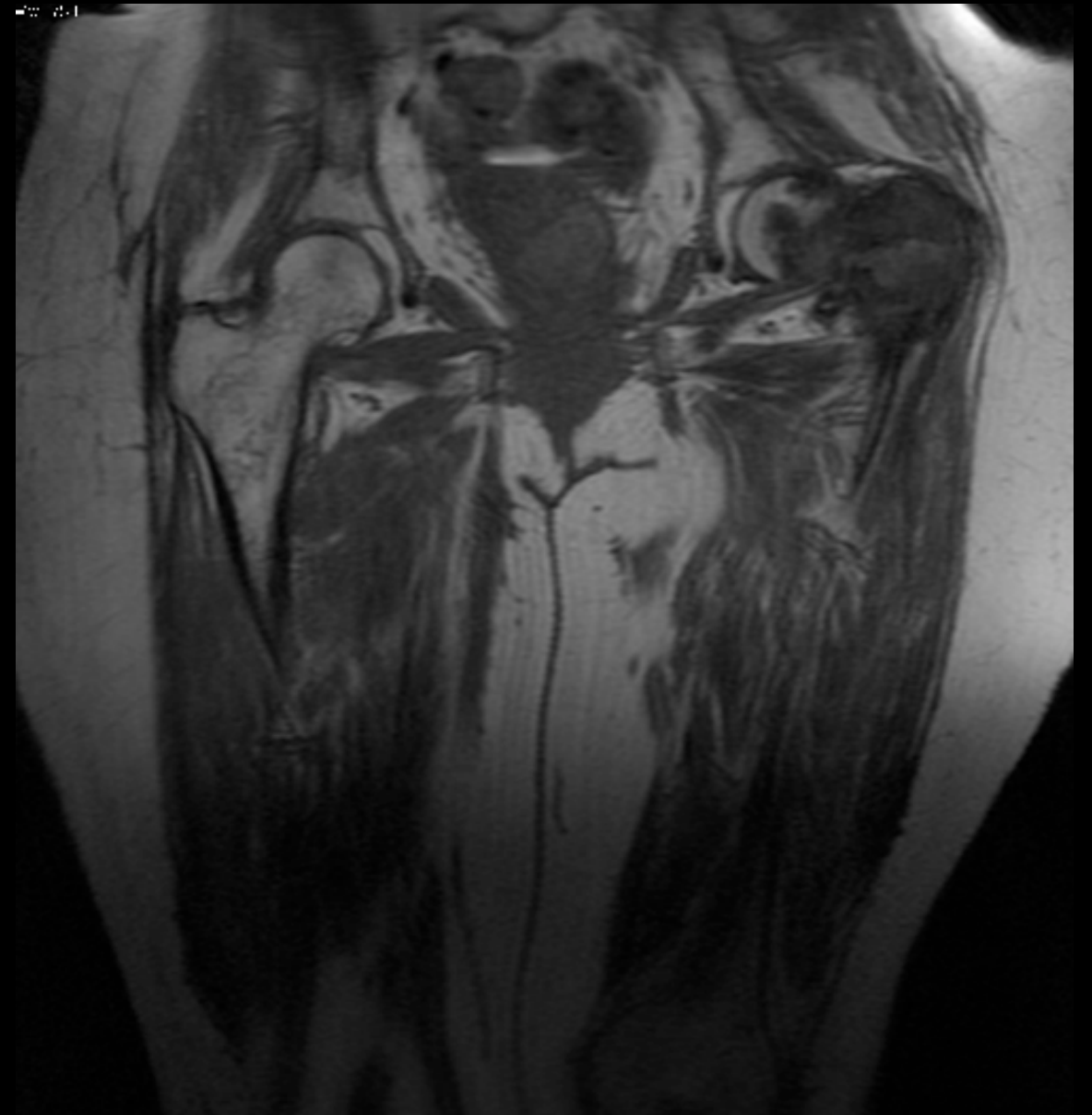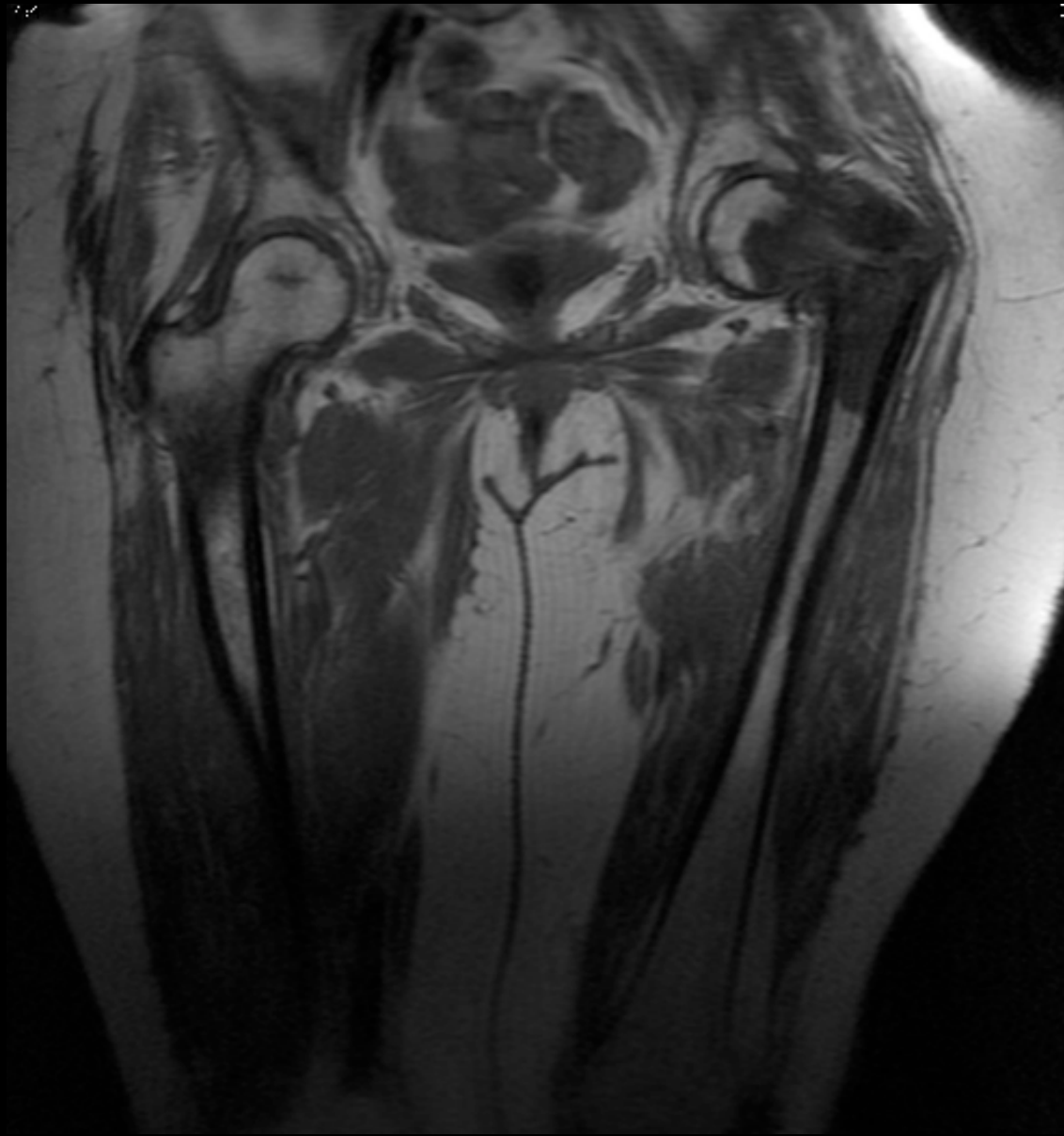CASO

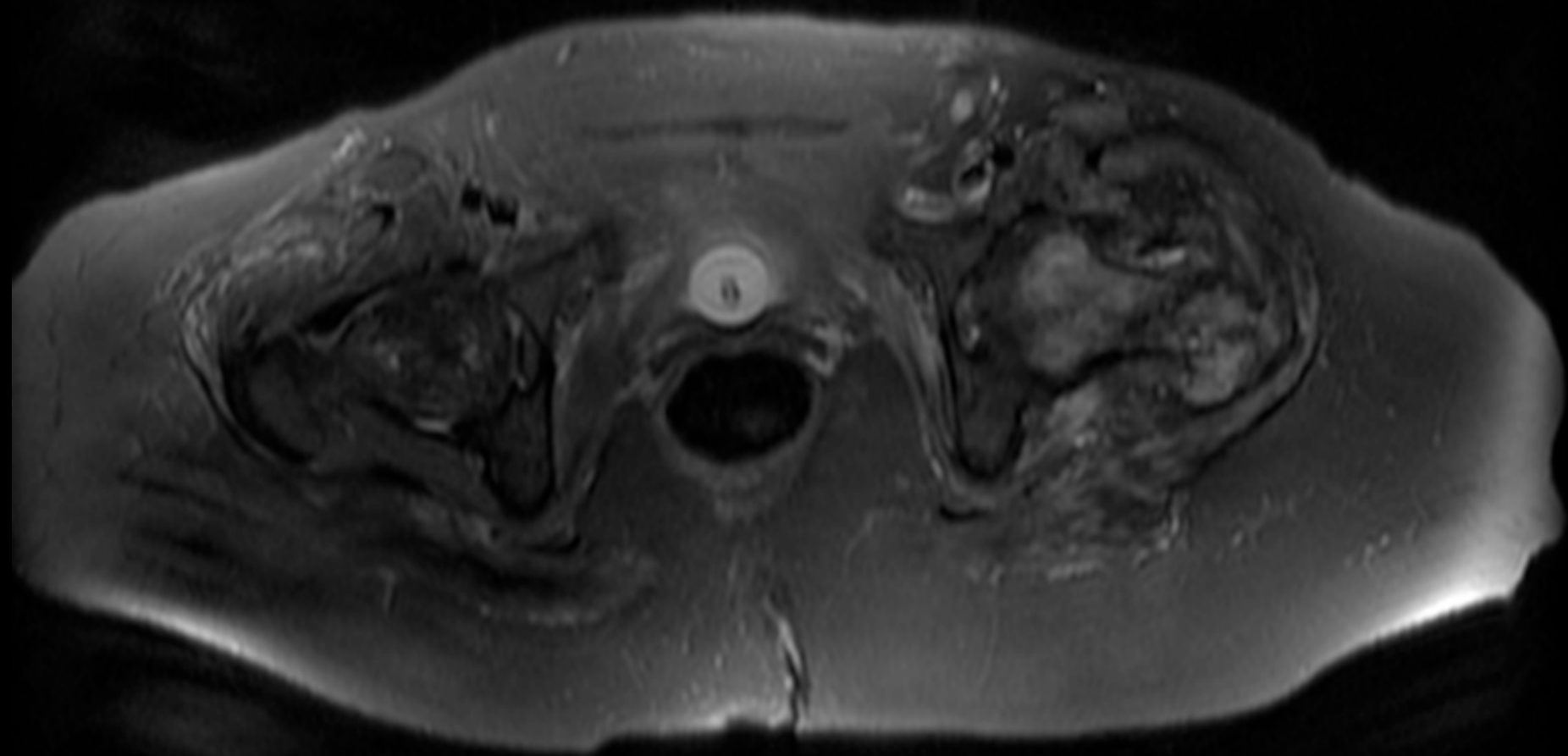
SEXO FEMENINO

45 AÑOS

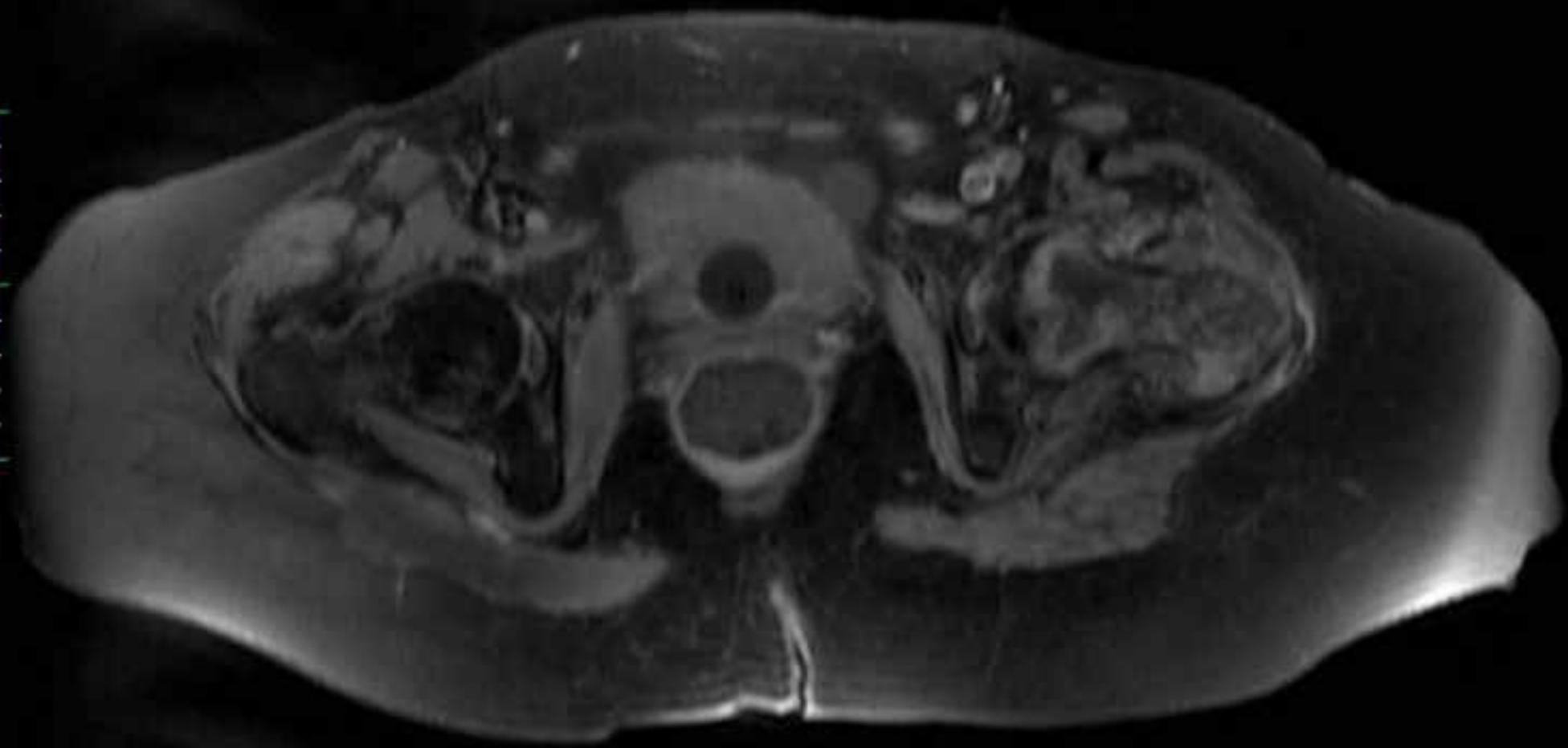
COXALGIA IZQUIERDA







R



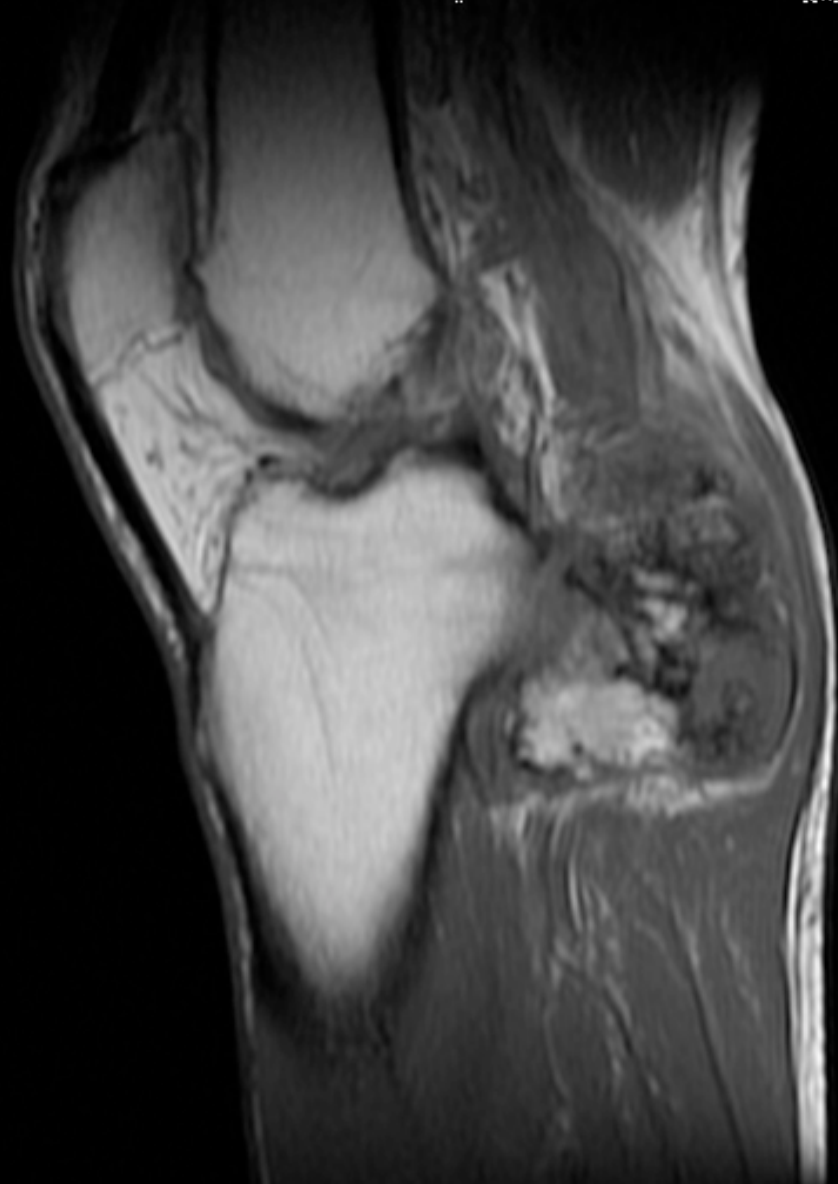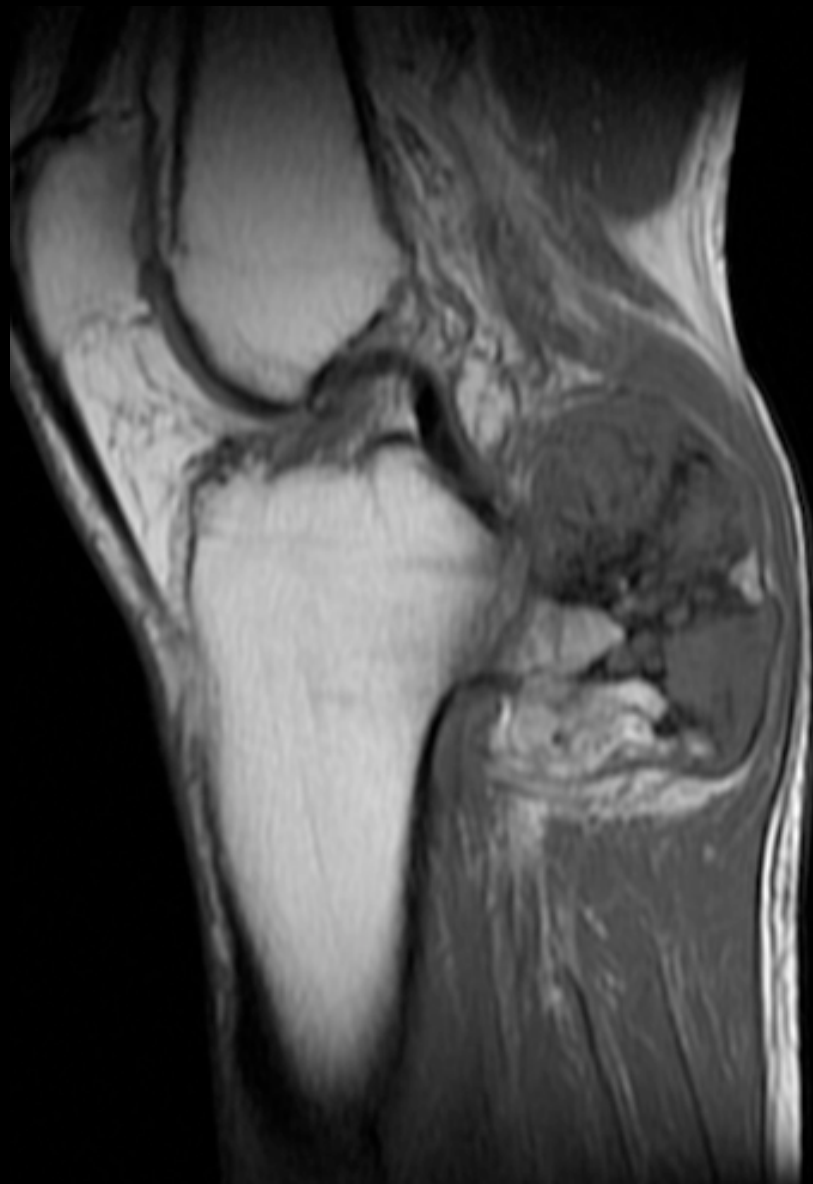
CASO

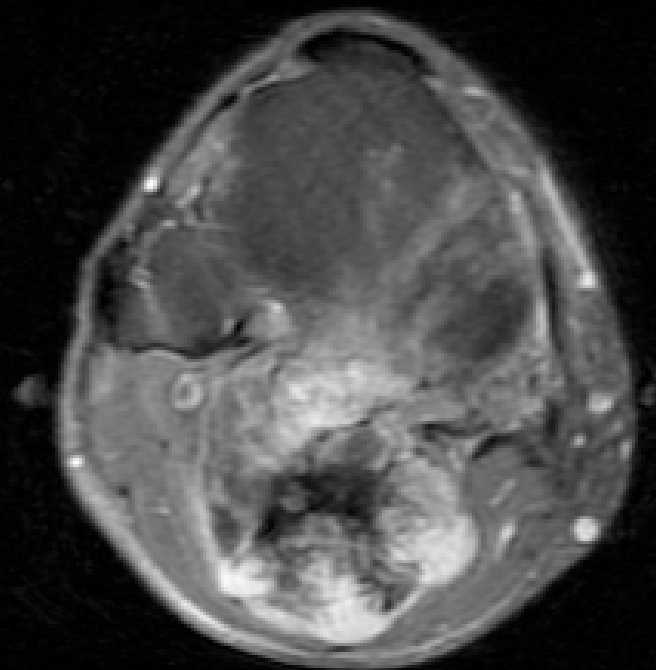
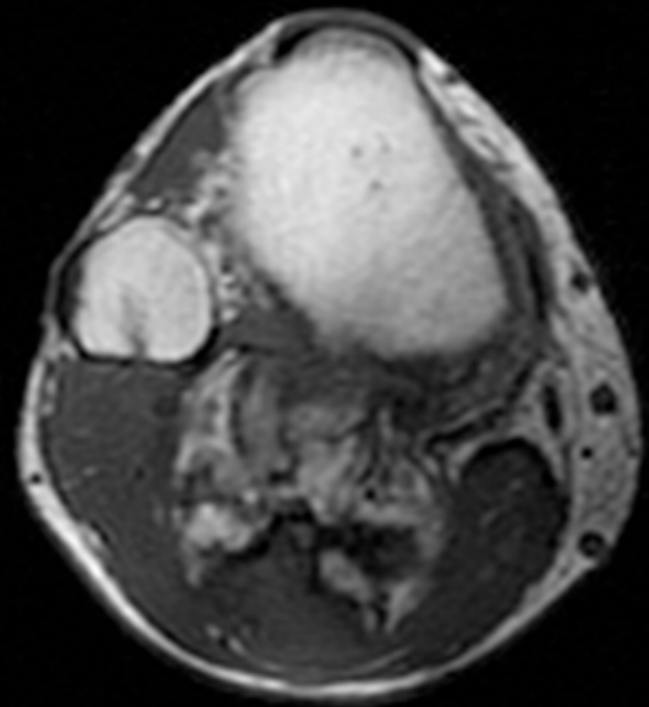
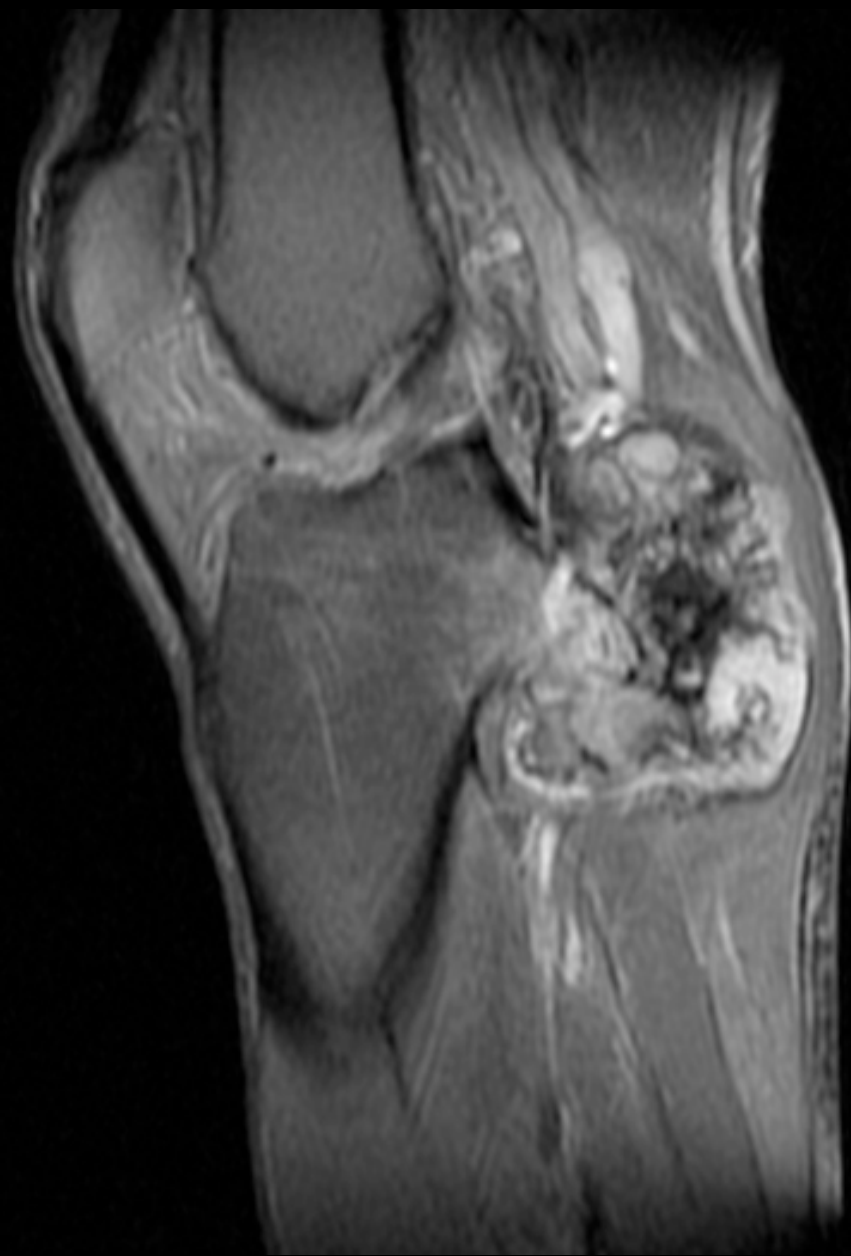SEXO MASCULINO

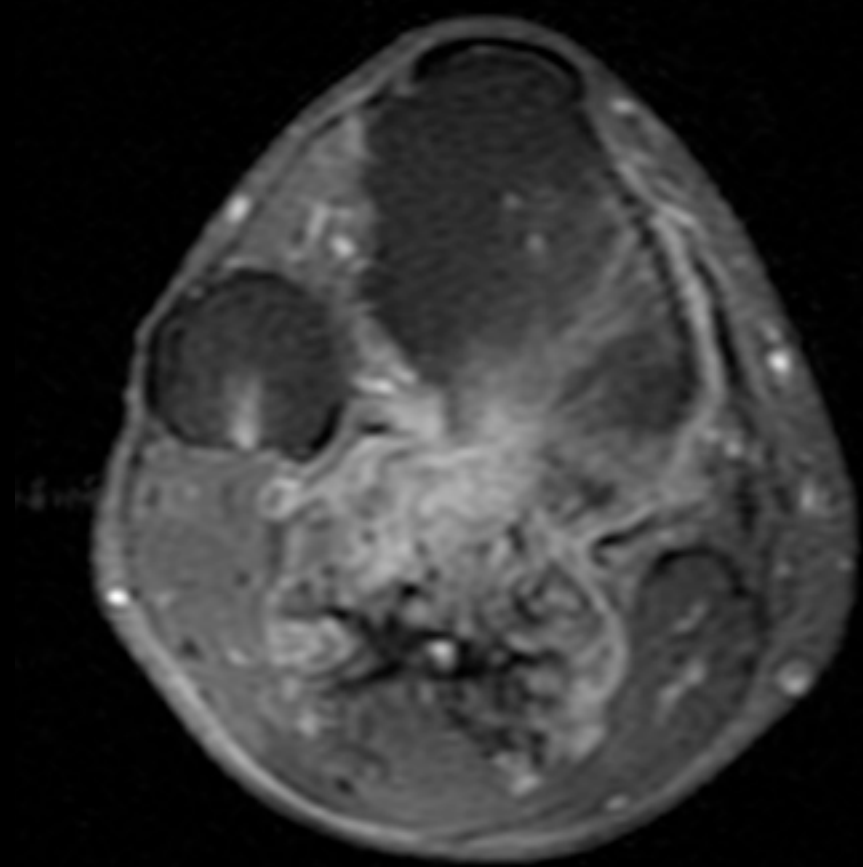
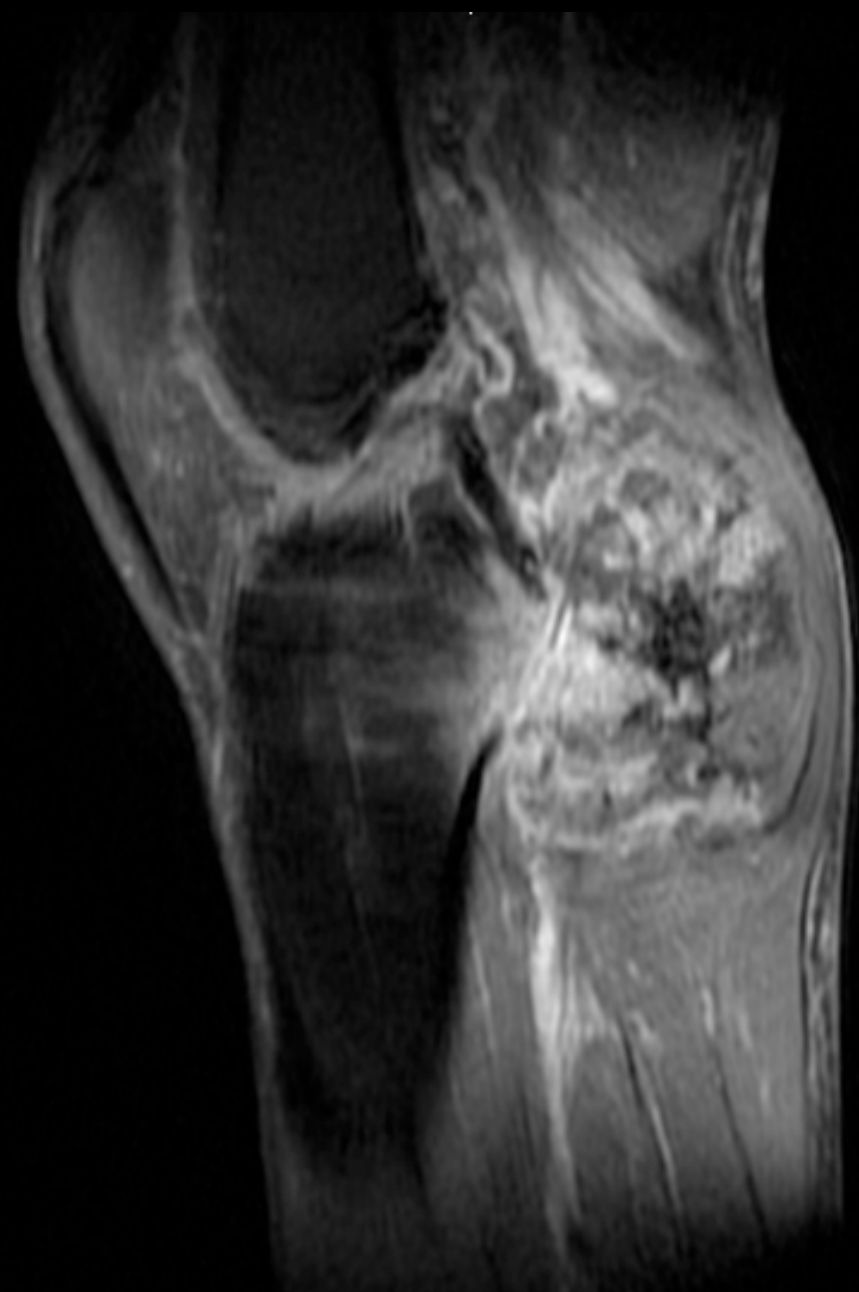
65 AÑOS

TUMORACIÓN PETREA EN HUECO POPLÍTEO

GONALGIA







FIN



MUCHAS GRACIAS